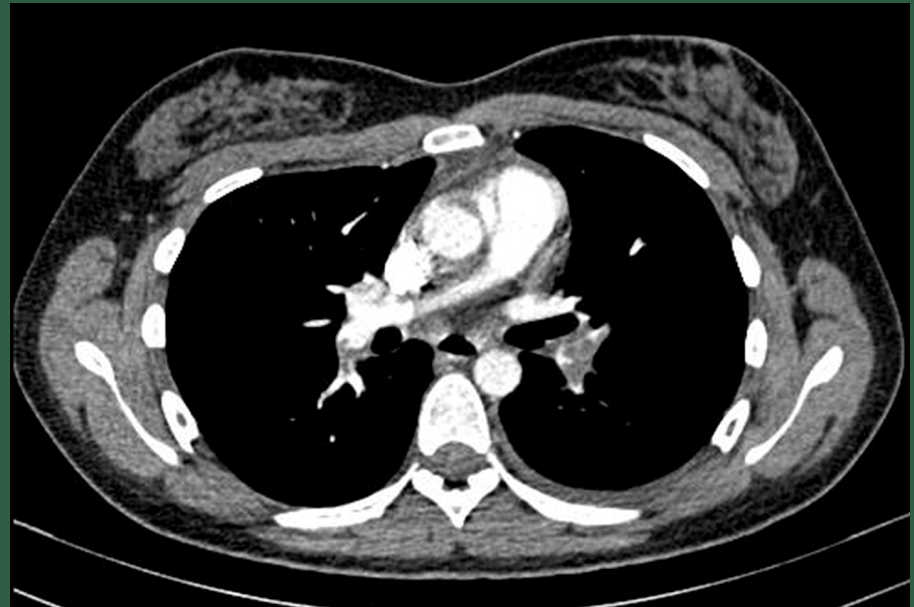


Volume 8, Nº2  
Junho 2024

# REVISTA CIENTÍFICA

## Hospital Santa Izabel



### Editorial

Desfecho Primário e Secundário: Importância na Pesquisa Clínica

### Atualização de Tema

Hemoglobinúria Paroxística Noturna: Revisão de Literatura  
Tromboembolismo Pulmonar: Como Definir o Tempo de Coagulação?

### Relato de Caso

Hematoquezia como Sinal Incomum de GIST de Reto:  
Relato de Caso

### Resumo de Artigo

Artrodeze Tibiotarsal Minimamente Invasiva



SantaCasaBA

Hospital  
SANTA IZABEL

Volume 8, Nº 2 · Junho 2024  
ISSN 2526-5563 / e-ISSN: 2764-2089 / DOI: 10.35753

# REVISTA CIENTÍFICA

## Hospital Santa Izabel

---

Uma publicação oficial da  
Santa Casa de Misericórdia da Bahia

EDITOR-CHEFE  
Gilson Soares Feitosa

CO-EDITOR  
Marcos Antônio Almeida Matos



SantaCasaBA

Hospital  
SANTA IZABEL

Junho 2024  
Impresso no Brasil

## **SANTA CASA DE MISERICÓRDIA DA BAHIA**

**PROVEDOR**

José Antônio Rodrigues Alves

**ESCRIVÃ**

Ana Paula Gordilho Pessoa

**VICE-PROVEDOR**

Antoine Tawill

**TESOUREIRO**

Sônia Magnólia Lemos de Carvalho

## **HOSPITAL SANTA IZABEL**

**SUPERINTENDENTE**

Eduardo Queiroz

**CLÍNICA MÉDICA**

Supervisor: Prof. Dr. Guilhardo Fontes Ribeiro

**DIRETORA CORPORATIVA DE  
TECNOLOGIA E OPERAÇÕES**

Mônica Bezerra

**CIRURGIA DO APARELHO DIGESTÓRIO**

Supervisor: Prof. Dr. André Ney Menezes Freire

**DIRETOR DE ENSINO E PESQUISA**

Gilson Soares Feitosa

**DERMATOLOGIA**

Supervisor: Profa. Dra. Jussamara Brito Santos

**DIRETOR TÉCNICO-ASSISTENCIAL**

Ricardo Madureira

**HEMODINÂMICA E CARDIOLOGIA  
INTERVENCIONISTA**

Supervisor: Prof. Dr. José Carlos Raimundo Brito

**SUPERVISORES DOS PROGRAMAS DE  
RESIDÊNCIA MÉDICA**

**ANESTESIOLOGIA**

Supervisor: Prof. Dr. Jedson dos Santos Nascimento

**MEDICINA INTENSIVA**

Supervisor: Prof. Dr. Edson Marques Filho

**NEUROLOGIA**

Supervisor: Prof. Dr. Pedro Antônio Pereira de Jesus

**ÁREA CIRÚRGICA BÁSICA**

Supervisor: Prof. Dr. André Ney Menezes Freire

**ONCOLOGIA CLÍNICA**

Supervisora: Profa. Dra. Daniela Galvão Barros

**CARDIOLOGIA**

Supervisor: Prof. Dr. Gilson Soares Feitosa

**ORTOPEDIA E TRAUMATOLOGIA**

Supervisor: Prof. Dr. Rogério Meira Barros

**CARDIOLOGIA PEDIÁTRICA**

Supervisora: Profa. Dra. Anabel Góes Costa

**OTORRINOLARINGOLOGIA**

Supervisor: Prof. Dr. Nilvano Alves de Andrade

**CLÍNICA DOR**

Supervisor: Profa. Dra. Anita Castro

**PNEUMOLOGIA**

Supervisor: Prof. Dr. Jamocyr Moura Marinho

**UROLOGIA**

Supervisor: Prof. Dr. Luiz Eduardo Café

# REVISTA CIENTÍFICA HOSPITAL SANTA IZABEL

Uma Publicação Oficial da Santa Casa de Misericórdia da Bahia

## EDITOR-CHEFE

Gilson Soares Feitosa

## COEDITOR

Marcos Antônio Almeida Matos

## COEDITORES INTERNACIONAIS

Jorge Mitelman

Daniel Pineiro

## EDITORES ASSOCIADOS

Carlos Ramon Mendes (Clínica Cirúrgica)

Clarissa Maria Cerqueira Mathias (Oncologia)

Cristiane Abbusen Lima Castelo Branco

(Imaginologia)

Roberto José da Silva Badaró (Epidemiologia)

Mitermayer Galvão dos Reis (Pesquisa Básica / Experimental)

## CONSELHO EDITORIAL

Adriano Santana Fonseca

Adriano Dias Dourado Oliveira

Adson Roberto Santos Neves

Alexandre Sá

Alex Guedes

Alina Coutinho Rodrigues Feitosa

Anabel Góes Costa

Ana Lúcia Ribeiro de Freitas

André Ney Menezes Freire

Angele Azevedo Alves Mattoso

Anita Perpétua Carvalho Rocha de Castro

Antônio Carlos de Sales Nery

Antônio Moraes de Azevedo Júnior

Augusto José Gonçalves de Almeida

Bruno Aguiar Cristiane de Brito Magalhães

Daniela Galvão Barros

Darci Malaquias de Oliveira Barbosa

Davidson França Pereira

Edson Marques Silva Filho

Elves Anderson Pires Maciel

Flávio Robert Sant'ana

Gilson Soares Feitosa-Filho

Guilhardo Fontes Ribeiro

Gustavo Almeida Fortunato

Heitor Ghissoni de Carvalho

Humberto Ferraz França de Oliveira

Iana Conceição da Silva

Isabela Pilar Moraes Oliveira de Souza

Jacqueline Araújo Teixeira Noronha

Jamile Seixas Fukuda

Jamocyr Moura Marinho

Jedson dos Santos Nascimento

Joberto Pinheiro Sena

Jonas Gordilho Souza

Jorge Andion Torreão

Jorge Bastos Freitas Júnior

José Carlos Raimundo Brito

José César Batista Oliveira Filho

Jussamara Brito Santos

Luiz Eduardo Café

Luís Fernando Pinto Jonhson

Marco Antônio Oliveira Lessa

Marcos Vinícius Santos Andrade

Maria Lúcia Duarte

Matheus Tannus dos Santos

Maura Alice Santos Romeo

Melba Moura Lobo Moreira

Mittermayer Barreto Santiago

Nilzo Augusto Mendes Ribeiro

Nilvano Alves Andrade

Patrícia Alcântara Doval de Carvalho Viana

Paulo José Bastos Barbosa

Pedro Antônio Pereira de Jesus

Pepita Bacelar Borges

Renato Ribeiro Gonçalves

Ricardo Eloy Pereira

Rogério Meira Barros

Rosalvo Abreu Silva

Sandra Oliveira

Soraia Tatiane Almeida Accioly

Sheldon Perrone de Menezes

Thiago Pereira

Ubirajara de Oliveira Barroso Júnior

Valcellos José da Cruz Viana

Verusca de Matos Ferreira

## Staff da Revista

Manoele Cerqueira Bezerra, Secretária

Patrícia Viana, Gerente de Edição

Gilson Soares Feitosa, Diretoria Executiva

Luciana Bastianelli Knop, Indexação

**Revista Científica Hospital Santa Izabel** é uma publicação oficial da Santa Casa de Misericórdia da Bahia, publicada trimestralmente (Março - Junho - Setembro - Dezembro) em Português e trabalhos originais bilíngues (Inglês/Português). Esta publicação foi veiculada de 2014 a 2016 com o nome Revista de Saúde do Hospital Santa Izabel Santa Casa de Misericórdia da Bahia e ISSN: 2357-7908. No ano de 2017, o nome foi alterado para Revista Científica Hospital Santa Izabel, com o novo ISSN 2526-5563 /e-ISSN: 2764-2089, DOI: 10.35753 entretanto sem alterar sua estrutura, foco e objetivo. A Revista Científica Hospital Santa Izabel (HSI) é conduzida para fins científicos, avanço e promulgação de conhecimentos relevantes para a medicina, áreas afins e saúde coletiva.

### Escritório

O escritório oficial da Revista está localizado no Hospital Santa Izabel, à Praça Conselheiro Almeida Couto, 500 - Nazaré, Salvador - BA, CEP: 40.050-410, Brasil. Telefone: (+55 71) 2203-8214. Todos os manuscritos, ofícios e mensagens devem ser endereçadas a seu Editor-Chefe, Gilson Soares Feitosa, no endereço da Revista, pelo site [www.revistacientifica.hospitalsantaizabel.org.br](http://www.revistacientifica.hospitalsantaizabel.org.br) ou pelo e-mail [rchsi@santacasaba.org.br](mailto:rchsi@santacasaba.org.br)

### Permissões

Copyright 2024 Santa Casa de Misericórdia da Bahia. Todos os direitos reservados. Apesar de

**Capa:** Figura 1. Angiotomografia de tórax com presença de falhas de enchimento de falhas de enchimento em ramos interlobares inferiores de ambas as artérias pulmonares. Tromboembolismo Pulmonar: Como Definir o Tempo de Anticoagulação? por Gabriela Afonso Pereira, e Marília Niedermayer Fagundes. Rev. Cient. HSI 2024;Jun(8):61.

ser um jornal científico aberto (Open Access), nenhuma parte da Revista pode ser reproduzida em qualquer forma ou por qualquer meio eletrônico ou mecânico, incluindo sistemas de armazenamento e recuperação de informações, sem a permissão por escrito do Editor-Chefe e/ou da Santa Casa de Misericórdia da Bahia. A autorização para fotocopiar itens para uso interno ou pessoal, ou o uso externos é concedida pela Santa Casa de Misericórdia da Bahia para bibliotecas e outros usuários. Este não é o caso de outros tipos de cópia, como cópia para distribuição geral, para fins publicitários, comerciais ou promocionais.

### Anunciantes

A publicação de anúncios publicitários na Revista não implica o endosso de suas reivindicações pela Santa Casa de Misericórdia da Bahia, pelos Editores ou demais colaboradores ou autores da Revista. A correspondência relativa à publicidade deve ser endereçada ao escritório da Revista.

### Staff da Revista

Manoele Cerqueira Bezerra, Secretária  
Patrícia Viana, Gerente de Edição  
Gilson Soares Feitosa, Diretoria Executiva  
Luciana Bastianelli Knop, Indexação

**DOI: 10.35753**  
**ISSN 2526-5563**  
**e-ISSN: 2764-2089**

## SUMÁRIO / CONTENTS

### Editorial

- 53** Desfecho Primário e Secundário: Importância na Pesquisa Clínica  
Gilson Soares Feitosa

### Atualização de Tema

- 56** Hemoglobinúria Paroxística Noturna: Revisão de Literatura  
Bianca Romeo, Maura Alice Santos Romeo
- 60** Tromboembolismo Pulmonar: Como Definir o Tempo de Anticoagulação?  
Gabriela Afonso Pereira, Marília Niedermayer Fagundes

### Relato de Caso

- 66** Hemorragia Intraparenquimatosa e Complicações Pós-Operatórias: Relato de Caso  
Edson Silva Marques, Erivan Barbosa Lima Junior, João Paulo Rodrigues Belfort de Oliveira, Lauro de Almeida Passos Filho, Iago Mesquita Bessa da Silva
- 71** Quimioterapia no Tratamento do Estenuroblastoma Localmente Avançado (Kadish C): Relato de Caso  
Raimundo Almeida Netto, João Ferreira Braga Neto, Nilvano Alves de Andrade, José Santos Cruz Andrade

- 74** Hematoquezia como Sinal Incomum de GIST de Reto: Relato de Caso  
Leonardo Landim Fernandes, Marcus Vinicius Castro de Oliveira Lopes, Lucas Gabriel da Cruz Leite, Luana de Araújo Bittencourt, Daniel Sadigursky Ribeiro, Yan Vitor Gomes Silva de Jesus, Joedson Dias Cruz, Bruna Querino Andrade Viana, Manoel de Castro Silva Netto

- 78** Tateando Palavras: Possibilidades de Escuta para um Paciente Traqueostomizado  
Thalita S. Almeida de Moraes, Ramon Souza Lopes

### Resumo de Artigo

- 82** Artrodese Tibiototalcaneana Minimamente Invasiva  
Fernando Delmonte Moreira, Jorge Eduardo de Schoucair Jambeiro, Antero Tavares Cordeiro Neto, Alex Guedes

### Instruções aos Autores

### Política Editorial

### Checklist para Submissão de Artigos



## EDITORIAL

## Desfecho Primário e Secundário: Importância na Pesquisa Clínica

### *Primary and Secondary Outcomes: Importance in Clinical Research*

**Gilson Feitosa<sup>1\*</sup>**

*<sup>1</sup>Editor-Chefe da Revista Científica Hospital Santa Izabel; Salvador, Bahia, Brasil*



Pesquisa clínica é um processo autêntico de procura de solução para problemas de saúde no ser humano. Procura desvendar o processo da doença e descobrir os melhores caminhos para o seu diagnóstico, tratamento e prevenção.

No delineamento inicial de um projeto de intervenção, deve-se submetê-lo ao questionário FINER (*Feasible, Interesting, Novel, Ethical, Relevant*). Após o que se o submete ao questionário SMART (*Specific, Measurable, Achievable, Realistic, Time-Defined*). Vencidas essas barreiras, procede-se com o PICOT (*Population, Intervention, Comparison group, Outcomes, Time of the study*).

Em todos os estudos, experimentais ou observacionais analíticos, tem que haver uma definição de desfechos a serem observados.

Desfechos têm uma medida quantitativa que podem ser dicotomizadas, escalas contínuas, escalas ordinais, categóricas, tempo até o evento ou escalas de sobrevida.

Em ensaios clínicos, esses desfechos possuem várias naturezas: substitutos de evolução clínica ou, supostamente, intermediários de desfechos clínicos ou os desfechos clínicos propriamente ditos. Sempre que a mortalidade está em jogo, a mortalidade por todas as causas é o mais forte. Além de outras condições específicas, como por exemplo a mortalidade cardiovascular ou evento relacionado a subsequente qualidade de vida na área cardiovascular: impacto de infarto do miocárdio, insuficiência cardíaca, parada cardiorrespiratória reversível, hospitalização por qualquer causa, ou por insuficiência cardíaca, necessidade de revascularização, entre outros.

---

**Correspondence addresses:**

Dr. Gilson Feitosa  
gilson-feitosa@uol.com.br

**Copyright**

© 2024 by Santa Casa  
de Misericórdia da Bahia.  
All rights reserved.  
ISSN: 2526-5563  
e-ISSN: 2764-2089

Desfechos substitutos sem desfechos clínicos comprovados não se constituem via de regra em base para implementação nas recomendações regulamentadoras de saúde pública.

Todos os desfechos devem ser anunciados claramente assim como o seu método de verificação deve ser bem explicitado.

De maneira geral, levando-se em conta a presumida ocorrência de um desfecho, com base em estudos prévios no assunto e, na ausência destes, com base em observações históricas que sirvam de controle para comparação, é feita uma estimativa da diferença a ser esperada, o tempo necessário de observação e uma estimativa do número de casos ou eventos para atender o poder estatístico da amostra, baseando-se no erro beta, igual ou acima de 80%, considerado como aceitável.

Os desfechos primários únicos devem conter algo bastante relevante para o assunto estudado. Atualmente, porém, em certas áreas do conhecimento, como em cardiologia, os desfechos são comumente combinados,<sup>1</sup> i.e., são transformados em desfecho único, de modo que quando um dos seus componentes é atingido, considera-se como aplicado a toda a variável, preservando a eficácia e segurança prevista na hipótese, se encontrada.<sup>1</sup>

Assim, um desfecho primário único é o mais desejável. Único ou combinado, ele serve de base para a verificação da hipótese nula, que é o princípio de que o que já está estabelecido no controle é a verdade aparente a ser refutada pela nova intervenção.

A afirmação de que repetidos ensaios, nas mesmas condições, mostrarão o mesmo resultado baseia-se no tamanho da diferença do efeito, levando em consideração o volume amostral atingido e necessário, e garantindo, no mínimo, um poder de 80% de segurança dentro de um intervalo de confiança de 95% de probabilidade.<sup>2</sup>

É importante que o tamanho do efeito atinja proporções pré-estimadas de significado clínico, tanto para estudos de superioridade quanto de não-inferioridade em intervenções. Desfechos primários combinados atendem à necessidade logística de desenvolvimento de um ensaio clínico quando um desfecho isolado tem ocorrência presumivelmente rara em um período razoável de observação.

A adição de desfechos combinados como desfecho primário viabiliza a realização do projeto, mas dificilmente atinge a situação ideal em que cada desfecho adicionado tenha a mesma relevância que os demais.

Por exemplo, em estudos na área cardiovascular, critica-se a coexistência de desfechos como mortalidade total, mortalidade cardiovascular, infarto do miocárdio, surgimento de angina instável ou a necessidade de nova revascularização. Admite-se que a subjetividade na aferição e na decisão de revascularizar em alguns casos pode não ser corrigida pela randomização.

Por outro lado, a escolha inadequada de desfechos não relacionados à área de interesse pode tornar um estudo negativo devido à baixa ocorrência desses desfechos e à contaminação do resultado final.

Modernamente, incluem-se desfechos de eficácia e segurança, com análises individualizadas e em conjunto, quando necessário. Recomenda-se também a análise individual dos componentes para



identificar heterogeneidade dos resultados. Em certas condições, exige-se a consideração de dois desfechos co-primários de grande importância para a condição estudada, e, nesses casos, ambos devem ser significantes para se considerar que há uma diferença.

Um dos problemas reconhecidos em desfechos combinados é a adição de desfechos substitutos à lista de desfechos clínicos relevantes. Diversos métodos recentes tentam estabelecer uma ponderação de valores para os desfechos incluídos na combinação. Um método recente para melhor definir o resultado de um desfecho combinado é a hierarquização de efeitos.<sup>3</sup> Por exemplo, em insuficiência cardíaca, admite-se a sequência de:

- I. Mortalidade cardiovascular;
- II. Número de hospitalizações;
- III. Visitas à sala de emergência; e
- IV. Escore de qualidade de vida, utilizando uma técnica computacional de win ratio que prioriza os desfechos nessa ordem.

Agências reguladoras de implementação de novas medicações (EMEA, FDA, ANVISA) costumam ser muito rigorosas na aceitação de evidências determinadas por intervenções com desfechos combinados, geralmente exigindo que tenham igual importância, igual prevalência e iguais resultados.

Os desfechos secundários têm uma natureza mais exploratória, com presumível efeito da intervenção de pequena monta e levantadora de hipóteses. Eles dão suporte aos achados do desfecho primário e apontam para outras possibilidades de exploração.

## Referências

1. Baracaldo-Santamaría D, Feliciano-Alfonso JE, Ramirez-Grueso R, Rojas-Rodríguez LC, Dominguez-Dominguez CA, Calderon-Ospina CA. Making sense of composite endpoints in clinical research. *J Clin Med*. 2023 Jun 29;12(13):4371.
2. Redfors B, Gregson J, Crowley A, Mcandrew T, Ben-Yehuda O, Stone GW, Pocock SJ. The win ratio approach for composite endpoints: Practical Guidance Based on Previous Experience. *Eur. Heart J*. 2020;41:4391–4399.
3. Gasparyan SB. HCE: Design and Analysis of Hierarchical Composite Endpoints. CRAN: The Comprehensive R Archive Network, R Package, Version 0.6.0. 2024. <https://CRAN.R-project.org/package=hce>.

## Hemoglobinúria Paroxística Noturna: Revisão de Literatura

### *Paroxysmal Nocturnal Hemoglobinuria: A Literature Review*

Bianca Romeo<sup>1\*</sup>, Maura Alice Santos Romeo<sup>2</sup>

<sup>1</sup>Escola Bahiana de Medicina e Saúde Pública; <sup>2</sup>Serviço de Hematologia do Hospital Santa Izabel; Salvador, Bahia, Brasil

A Hemoglobinúria Paroxística Noturna (HPN) é uma doença rara relacionada ao cromossomo X, produzindo hemácias, leucócitos e plaquetas anômalos. Quando o sistema complemento é ativado pela agressão de patógenos, ocorre hemólise (manifestação mais evidente na HPN) e destruição destas células. O tratamento da HPN há pouco era de suporte através de hemoterápicos (anticoagulantes) e a expectativa de vida era em torno de 10 anos. Entretanto, com o advento das terapias-alvo (mabes), além da melhora da qualidade de vida dos portadores da doença, a expectativa de vida melhorou sensivelmente.

**Palavras-chave:** Hemoglobinúria Paroxística Noturna; Hemólise; Anticorpos Monoclonais.

#### Correspondence addresses:

Dra. Bianca Romeo  
mauraromeo@yahoo.com.br

**Received:** March 10, 2024

**Revised:** May 15, 2024

**Accepted:** May 28, 2024

**Published:** June 30, 2024

#### Data Availability Statement:

All relevant data are within the paper and its Supporting Information files.

**Funding:** This work was the result of authors' initiative. There was no support of research or publication funds.

**Competing interests:** The authors have declared that no competing interests exist.

#### Copyright

© 2024 by Santa Casa de Misericórdia da Bahia. All rights reserved.  
e-ISSN: 2764-2089  
ISSN: 2526-5563

Paroxysmal Nocturnal Hemoglobinuria (PNH) is a rare X-linked disorder that produces abnormal red blood cells, leukocytes, and platelets. When the complement system is activated by pathogen aggression, hemolysis occurs—most evident in PNH—leading to the destruction of these cells. Until recently, PNH treatment primarily involved hemotherapy (anticoagulants), with a life expectancy of around 10 years. However, targeted therapies (monoclonal antibodies) have significantly improved the quality of life and life expectancy for individuals with PNH.  
**Keywords:** Paroxysmal Nocturnal Hemoglobinuria; Hemolysis; Monoclonal Antibodies.

A Hemoglobinúria Paroxística Noturna (HPN) é uma rara, com relatos de incidência na literatura de 1 a 2 casos por 1.000.000 de habitantes.<sup>1</sup> Apesar de ter etiologia genética, a HPN é uma doença adquirida por alteração ligada ao cromossomo X.<sup>2</sup> Essa alteração, entretanto, se restringe às células somáticas, não sendo hereditária e, portanto, não encontrada nas células germinativas. No caso da HPN, as células somáticas acometidas pela mutação são as progenitoras da linhagem hematopoética na medula óssea.<sup>2</sup>

A mutação ocorre no gene chamado Fosfatidilinositol N-acetilglicosaminotransferase subunidade A (PIG-A), localizado no cromossomo X, e causa uma redução ou ausência total da expressão das proteínas conhecidas como glicosilfosfatidilinositol (GPI).<sup>3</sup> As proteínas GPI funcionam como âncoras nas membranas das hemácias, fixando a elas os inibidores do sistema complemento. O CD 55 e CD59 são exemplos desses

inibidores do complemento, que são fixados à membrana, com a função de impedir a destruição de células sanguíneas pela ação lítica do sistema complemento. Sem as âncoras GPI, o CD55 e CD59 não conseguem se fixar na membrana de hemácia, leucócitos e plaquetas para exercer essa proteção e, como consequência, as células HPN são destruídas quando o complemento é ativado (Figura 1).<sup>4</sup>

### HPN e o Sistema Complemento

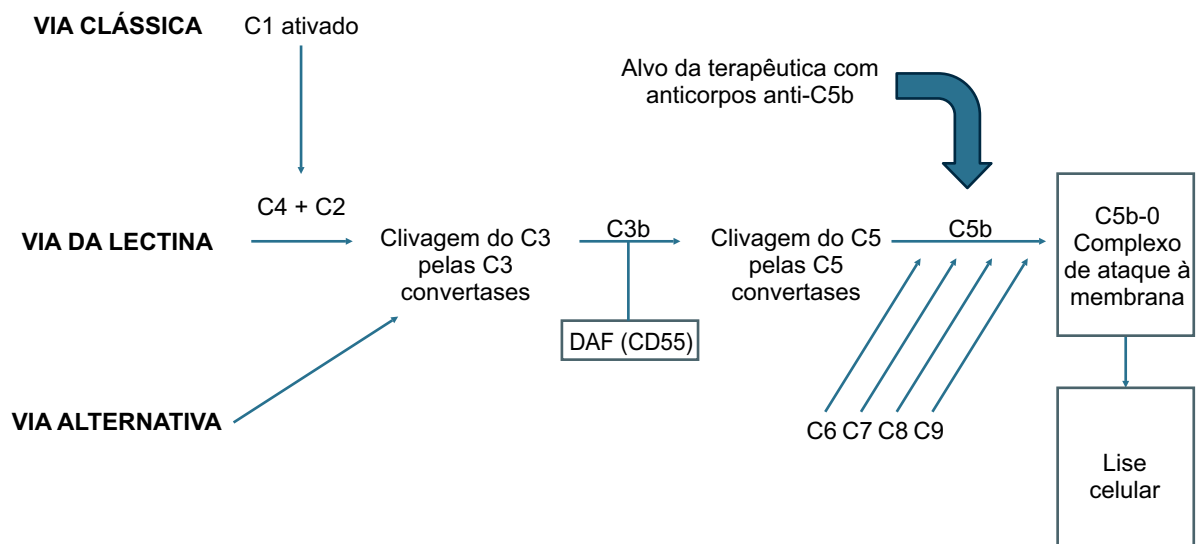
O sistema complemento é uma das nossas principais linhas de defesa contra agressões externas. Ele pode ser ativado pela via clássica ou alternativa a partir de estímulos como agressão por agentes infecciosos. Após ativação, segue uma cascata que culmina na lise de bactérias e vírus. As hemácias saudáveis são protegidas da lise pelo complemento por antígenos como o CD55 e CD59, que são ancorados na membrana da hemácia pelas proteínas GPI.<sup>4</sup> A mutação do gene PIG-A com deficiência das âncoras GPI na célula tronco hematopoética gera uma população de hemácias, leucócitos e plaquetas HPN, ou seja, anômala.<sup>3</sup> Apesar da hemólise ser a manifestação clinicamente mais evidente na HPN, os granulócitos e plaquetas HPN também são destruídos pelo complemento.<sup>2,3</sup>

### Quadro Clínico

Apesar de um quadro clínico variável, a anemia hemolítica intravascular com o escurecimento da urina, pela hemoglobinúria, costuma ser o sinal que mais leva à investigação de HPN.<sup>5,6</sup> Acredita-se que alterações no pH sanguíneo à noite com ativação do completo seja responsável pela referência da hemoglobinúria observada frequentemente no período noturno ou nas primeiras horas da manhã. Trombose em sítios incomuns apesar de não ser um sintoma frequente é a maior causa de mortalidade na HPN.<sup>7</sup> Sugere-se investigar HPN em pacientes com trombos hepáticos, esplênicos e cerebrais. A exata fisiopatologia da trombose em HPN não está esclarecida, porém, postula-se que alterações inflamatórias pela clivagem de C5A por C5, associado a substâncias liberadas pela hemólise sejam os principais fatores responsáveis pelo ambiente pró-trombótico nesses pacientes.<sup>5-7</sup>

As citopenias de etiologia multifatorial, mas sobretudo por alterações relacionadas a hematopoiese, podem estar presentes no diagnóstico ou durante a evolução da doença.<sup>6,7</sup> A associação de HPN com aplasia de medula (AA) e mielodisplasia (SMD) é comum. Clones HPN são encontrados em cerca de 30-40% desses pacientes, sendo hoje mandatória

**Figura 1.** Ativação do sistema complemento.



a pesquisa de HPN em todos os pacientes com AA e SMD antes de definir a terapia.<sup>6</sup> O motivo da associação da AA com HPN é desconhecido, porém o tratamento do clone HPN acaba sendo necessário em algum momento da evolução da aplasia.<sup>5-7</sup>

## Tratamento

O tratamento da HPN no passado era basicamente de suporte hemoterápico com uso de anticoagulantes quando indicado, e a expectativa média de vida dos pacientes após o diagnóstico era em torno de 10 anos.<sup>6</sup> Atualmente esse panorama melhorou com o avanço no conhecimento da biologia da doença e o advento das terapias-alvo.<sup>8</sup>

Eculizumabe foi a primeira droga-alvo no novo cenário de tratamento da HPN e é um anticorpo monoclonal inibidor da fração C5 do complemento.<sup>8</sup> Com o bloqueio de C5, impede-se a clivagem de C5a e a ativação fase terminal da cascata do complemento, evitando a lise intra-vascular das hemácias e demais células hematopoiéticas do clone HPN (Figura 2).<sup>8</sup> Os pacientes melhoram os sintomas relacionados à hemólise, com melhora da hemoglobina, da fadiga, além de redução da morbimortalidade por trombose.<sup>8,9</sup> Uma desvantagem é a necessidade de uso intravenoso a cada 15 dias de forma contínua, e o alto custo da droga. O Ravalizumabe já é um anticorpo de segunda geração de inibidores da fração C5 com ação semelhante ao Eculizumabe, porém com meia vida mais longa e uso a cada 8 semanas, o que melhora a qualidade de vida dos pacientes.<sup>8,9</sup>

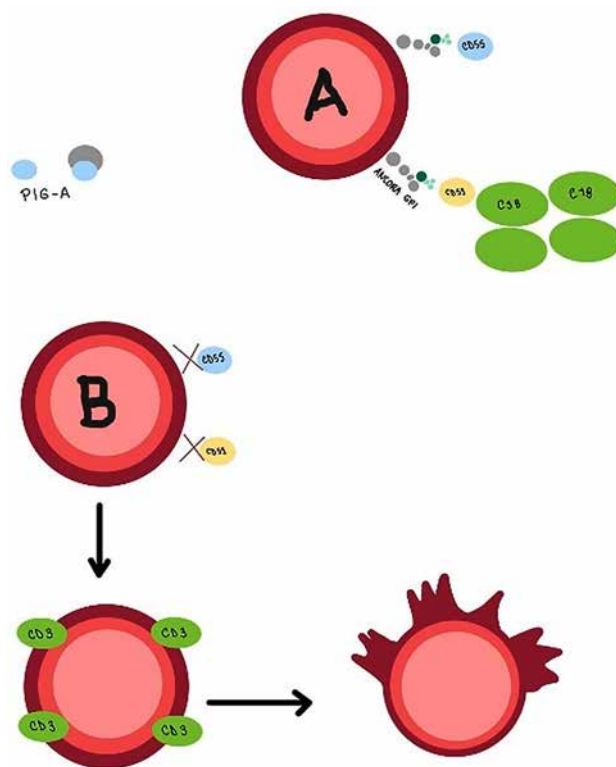
A despeito da melhora importante dos sintomas e da expectativa de vida após o advento das novas drogas, alguns pacientes em uso de eculizumabe ainda mantêm dependência de transfusão causada pela manutenção de hemólise extra-vascular ou escape de C5 e falha no controle da hemólise intravascular. Para esses casos, a associação com inibidores de C3 já tem sido indicada.<sup>10</sup> Novas drogas com alvo em

componentes mais próximos do complemento, e de uso oral, já estão disponíveis ou em fase de estudos. O transplante de medula óssea ainda figura como opção terapêutica e como único tratamento curativo para HPN, mas considerando a elevada morbimortalidade deve ser reservado para pacientes específicos após falha das novas terapias disponíveis.<sup>1,8</sup>

## Conclusão

Apesar da melhora da expectativa e na qualidade de vida dos pacientes com HPN, ainda existe um longo caminho a seguir, não apenas no tratamento, mas sobretudo no diagnóstico. Pacientes com HPN apresentam em média 10 anos de queixas clínicas da doença e passam por diversos especialistas até conseguirem ter o diagnóstico. Assim, capacitação e conscientização das diversas especialidades

**Figura 2.** (A) Hemácia normal. (B) Hemólise induzida pela ativação do complemento nas células HPN.



médicas para a pesquisa de HPN nos casos indicados, permitirá diagnóstico mais precoce, melhor tratamento, redução de complicações e o conhecimento da real incidência desta doença

## Referências

1. Hillmen P, Lewis SM, Bessler M, Luzzatto L, Dacie JV. Natural history of paroxysmal nocturnal hemoglobinuria. *New England Journal of Medicine* 1995 Nov 9;333(19):1253–8.
2. Miyata T, Takeda J, Iida Y et al. The cloning of PIG-A, a component in the early step of GPI-anchor biosynthesis. *Science* 1993;259:1318-20.
3. Medof ME. Inhibition of complement activation on the surface of cells after incorporation of decay-accelerating factor (DAF) into their membranes. *Journal of Experimental Medicine* 1984 Nov 1;160(5):1558–78.
4. Risitano AM, Notaro R, Marando L, Serio B, Ranaldi D, Seneca E et al. Complement fraction 3 binding on erythrocytes as additional mechanism of disease in paroxysmal nocturnal hemoglobinuria patients treated by eculizumab. *Blood* 2009 Apr 23;113(17):4094–100.
5. Brodsky RA. Paroxysmal nocturnal hemoglobinuria. *Blood* 2014 Oct 30;124(18):2804-11. doi: 10.1182/blood-2014-02-522128. Epub 2014 Sep 18. PMID: 25237200; PMCID: PMC4215311.
6. Rotoli B, Luzzatto L. Paroxysmal nocturnal haemoglobinuria. *Baillieres Clin. Haematol.* 1989;2:113-38.
7. Schrezenmeier M, Röth A, Araten DJ, Kanakura Y, Larratt L, Shammo JM, Amanda Wilson A, Shayan G, Maciejewski JP. Baseline clinical characteristics and disease burden in patients with paroxysmal nocturnal hemoglobinuria (PNH): updated analysis from the International PNH Registry. *Ann Hematol.* 2020;99(7):1505–1514.
8. Brodsky RA. How I treat paroxysmal nocturnal hemoglobinuria. *Blood* 2021 Mar 11;137(10): 1304–1309.
9. Hillmen P, Muus P, Dührsen U et al. Effect of the complement inhibitor eculizumab on thromboembolism in patients with paroxysmal nocturnal hemoglobinuria. *Blood* 2007;110(12).
10. Brodsky RA, Peffault de Latour R, Rottinghaus ST, et al. Characterization of breakthrough hemolysis events observed in the phase 3 randomized studies of ravulizumab versus eculizumab in adults with paroxysmal nocturnal hemoglobinuria. *Haematologica* 2020;106(1):230-237.

# Tromboembolismo Pulmonar: Como Definir o Tempo de Anticoagulação?

## *Pulmonary Thromboembolism: How to Define Duration of Anticoagulation?*

Gabriela Afonso Pereira<sup>1\*</sup>, Marília Niedermayer Fagundes<sup>1</sup>

<sup>1</sup>Serviço de Clínica Médica do Hospital Santa Izabel; Salvador, Bahia, Brasil

O tratamento do tromboembolismo pulmonar tem como objetivo primordial a prevenção da recorrência de eventos através do uso de anticoagulantes. Todavia, a definição da duração de anticoagulação pode representar tarefa desafiadora, na qual devem ser avaliados os fatores de risco associados que contextualizaram o evento trombótico index. A partir de um caso clínico ilustrativo, este trabalho visa abordar uma revisão sobre o tempo de anticoagulação após a fase aguda do tromboembolismo pulmonar.

**Palavras-chave:** Tromboembolismo Pulmonar; Prevenção; Anticoagulação.

### Correspondence addresses:

Dra. Gabriela Afonso Pereira  
gabrielaafonsop@outlook.com

Received: March 22, 2024

Revised: May 7, 2024

Accepted: May 28, 2024

Published: June 30, 2024

### Data Availability Statement:

All relevant data are within the paper and its Supporting Information files.

**Funding:** This work was the result of authors' initiative. There was no support of research or publication funds.

**Competing interests:** The authors have declared that no competing interests exist.

### Copyright

© 2024 by Santa Casa de Misericórdia da Bahia. All rights reserved.  
ISSN: 2526-5563  
e-ISSN: 2764-2089

Treatment of pulmonary thromboembolism has as its primordial objective the prevention of recurrence of events through anticoagulants. However, the definition of anticoagulation duration may represent a challenging task, which should be evaluated as the associated risk factors that contextualize the index thrombotic event. This work aims to review the duration of anticoagulation after the acute phase of pulmonary thromboembolism.

**Keywords:** Pulmonary Thromboembolism; Prevention; Anticoagulation.

O tromboembolismo pulmonar (TEP) é um evento de alta relevância clínica, para o qual são necessários esforços eficazes para avaliação e manejo, de forma a reduzir sua morbimortalidade. A anticoagulação desempenha papel fundamental para este objetivo por meio da prevenção da recorrência de episódios. Apesar de bem estabelecida a necessidade de início precoce da anticoagulação no TEP, a definição quanto à duração desta pode representar, em alguns casos, árdua decisão, na qual se deve considerar múltiplas variáveis.

### Caso Clínico

Paciente do sexo feminino, 25 anos, sem comorbidades prévias, admitida em serviço de pronto atendimento por queixa de dor torácica ventilatório-dependente, bilateral, há sete dias, associada à piora importante nas últimas 24 horas. Nega dispneia, hemoptise, febre, dor ou edema de membros inferiores, assim como outras queixas. Negou realização de procedimentos ou cirurgias, assim como traumas e viagens no período. Relatou uso de contraceptivo oral combinado (acetato de ciproterona 2mg + etinilestradiol 0,035mg) há 10 anos,

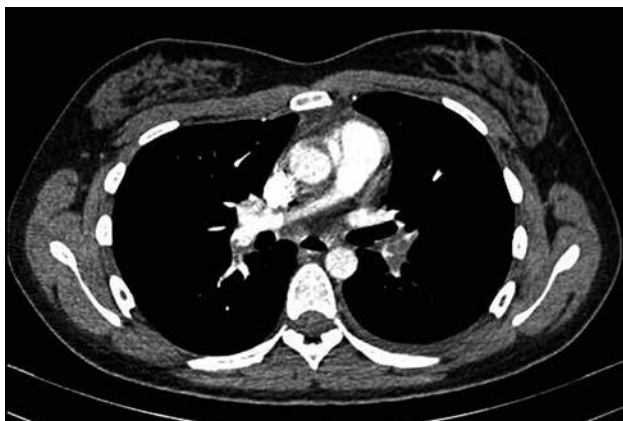sem interrupções ou trocas recentes. Avó materna foi diagnosticada com trombose venosa profunda de membro inferior aos 76 anos, não associada a fator de risco identificável. Negou etilismo, tabagismo e uso de outras drogas.

Ao exame físico admissional, apresentava-se em bom estado geral, taquicárdica, porém normotensa. Mantinha saturação periférica adequada em ar ambiente. Ausculta pulmonar revelava redução de murmúrio vesicular predominantemente em bases pulmonares. Sem alterações ao exame de demais aparelhos.

Após avaliação de exames complementares, foi identificada elevação de D-dímero para 3.167ng/mL. Realizada angiotomografia de tórax com protocolo para pesquisa de tromboembolismo pulmonar, a partir da qual se destacou a presença de falhas de enchimento em ramos interlobares inferiores de ambas as artérias pulmonares, associadas a opacidades compatíveis com infartos localizadas nas bases pulmonares e discreto derrame pleural à esquerda (Figura 1). Doppler venoso de membros inferiores e ecocardiograma transtorácico não revelaram alterações.

Firmado o diagnóstico de tromboembolismo pulmonar, foi iniciada anticoagulação oral com rivaroxabana 15mg, de 12/12 horas, por 21 dias e, posteriormente, 20mg ao dia. Devido à

**Figura 1.** Angiotomografia de tórax com presença de falhas de enchimento de falhas de enchimento em ramos interlobares inferiores de ambas as artérias pulmonares.



ausência de um forte fator de risco trombótico identificável e à extensão de acometimento, pneumologista assistente optou por manter anticoagulação por seis meses e contra indicou métodos contraceptivos combinados. Após seis meses, esta paciente retorna em consulta para definição quanto à suspensão ou manutenção da anticoagulação.

### Efetividade e Riscos da Anticoagulação

O TEP agudo representa um dos espectros do tromboembolismo venoso (TEV) e consiste em uma entidade clínica potencialmente fatal com significativa incidência a nível mundial, estimada em 115 por 100.000 pessoas nos Estados Unidos.<sup>1</sup> O objetivo primordial do tratamento consiste na prevenção de novos eventos, através da anticoagulação, que, indubitavelmente, deve ser iniciada de forma precoce, por vezes, antes mesmo de confirmação diagnóstica, e mantida por ao menos três meses.<sup>2</sup> Após este período de tratamento de fase aguda, muitos são os questionamentos e variáveis a serem analisadas para decisão quanto à suspensão ou manutenção da anticoagulação.

Os anticoagulantes orais são altamente efetivos em prevenção secundária, associados a uma redução do risco de recorrência em até 90%. Todavia, o benefício protetor da anticoagulação deve ser contrabalançado com o risco de sangramento de cada paciente.<sup>3,4</sup> Escores, como o HAS-BLED<sup>5</sup> e o VTE-BLEED,<sup>6</sup> são estratégias validadas que auxiliam na definição deste risco.

Atualmente, são disponíveis diferentes fármacos para anticoagulação oral. Os anticoagulantes orais diretos (DOAC) apresentam um perfil de segurança mais favorável quando comparados aos antagonistas da vitamina K, mas não são inócuos. Os ensaios clínicos RE-SONATE,<sup>7</sup> EINSTEIN Extension,<sup>8</sup> eAMPLIFY Extension,<sup>9</sup> que avaliaram o uso de dabigatrana, rivaroxabana e apixabana, respectivamente, para anticoagulação estendida (de 6 a 12 meses), detectaram redução significativa de recorrência de eventos trombóticos, associada,

contudo, a aumento do risco de sangramento clinicamente significativo, estimado em 6% ao ano.<sup>3,4</sup> Desta forma, é necessário identificar o perfil dos pacientes com maior risco de recorrência e, por conseguinte, que mais se beneficiam da manutenção da anticoagulação após a fase inicial.

### Estimativa do Risco de Recorrência

Fatores como sexo masculino, obesidade, idade e persistência de D-dímero elevado após a suspensão da anticoagulação estão associados a um maior risco de recorrência.<sup>10,11</sup> Para auxiliar na estimativa deste risco, foram desenvolvidos escores prognósticos (modelo de

predição de Vienna,<sup>12</sup> HERDOO2,<sup>13</sup> DASH tool,<sup>14</sup> DAMOVES<sup>15</sup>) (Tabela 1).

Apesar de contribuírem na decisão, os escores podem divergir quando aplicados sobre um mesmo paciente e, portanto, devem ser adjuvantes na avaliação individualizada dos fatores de risco que desencadearam o evento trombótico.<sup>10,11</sup>

De forma didática, os eventos são categorizados em:<sup>16,17</sup>

- Relacionado a fator transitório de alto de risco, como cirurgia de grande porte ou trauma;
- Episódio que pode ser parcialmente explicado pela presença de um fator transitório ou reversível fraco (menor), como gestação, uso de contraceptivos orais combinados (COC),

**Tabela 1.** Modelos de predição para estimativa de risco de recorrência do TEP.

Modelos de Predição	Variáveis	Categorias	População estudada
Vienna	Sexo masculino TVP proximal TEP D-dímero	Contínuo	TEV não provocado
HERDOO2	Hiperemia, rubor ou edema de membro inferior (1 ponto) D-dímero $\geq 250$ mcg/L em uso de AVK (1 ponto) IMC $\geq 30$ kg/m <sup>2</sup> (1 ponto) Idade $\geq 65$ anos (1 ponto)	0 a 1 ponto: baixo risco $\geq 2$ pontos: alto risco	Mulheres com TEV não provocado ou associado a fator de risco menor.
Dash tool	D-dímero anormal após cessação de AVK (2 pontos) Idade $< 50$ anos (1 ponto) Sexo masculino (1 ponto) Terapia hormonal (-2 pontos)	$\leq 1$ ponto: baixo risco $\geq 2$ pontos: alto risco	TEV não provocado ou associado a fator de risco menor.
DAMOVES	Idade Sexo masculino IMC $\geq 30$ kg/m <sup>2</sup> D-dímero anormal durante anticoagulação Atividade do Fator VIII Trombofilia genética Veias varicosas	Contínuo	TEV não provocado

TVP: Trombose Venosa Profunda; TEP: Tromboembolismo Pulmonar; TEV: Tromboembolismo Venoso; AVK: Antagonistas de Vitamina K; IMC: Índice de Massa Corporal.



internamento de curta duração por doença aguda;

- Associado a fator de risco persistente para trombose (síndrome nefrótica, doença intestinal inflamatória);
- Pacientes nos quais o episódio índice ocorreu na ausência de qualquer fator de risco;
- Trombofilia conhecida;
- Pacientes com câncer ativo.

A ocorrência do TEP desencadeado por fatores transitórios e de alto risco associa-se a um menor risco de recorrência, com incidência em torno de 2,5% ao ano. Neste contexto, frente aos riscos da anticoagulação, existe consenso na recomendação de suspensão desta após o período de três a seis meses (Tabela 2). Por sua vez, nos casos em que não é possível identificar um fator de risco desencadeador, situação conhecida como TEP não provocado ou casos associados a fator de risco persistente, como doença oncológica ativa ou trombofilia conhecida, o risco de recorrência após a suspensão da anticoagulação relaciona-se a uma incidência maior que 8% ano, e há consenso na recomendação em manter anticoagulação de duração indefinida. Os escores prognósticos não devem ser aplicados nestas situações.<sup>2,16-18</sup>

Para aqueles pacientes em que o evento trombótico foi desencadeado na presença de um fator transitório e considerado como de fraca a moderada associação, como confinamento em leito hospitalar por doença aguda por menos que três dias, longas viagens aéreas, gravidez ou puerpério, uso de contraceptivos orais combinados (situação do caso clínico relatado), o benefício da anticoagulação estendida é questionável e existem divergências quanto às recomendações dos consensos sobre a manutenção da anticoagulação estendida.<sup>2,16,17</sup> A decisão final nestes casos deve ser individualizada e envolve múltiplos fatores, como a gravidade da apresentação inicial, o desejo do paciente e o risco individual de sangramento. Se a interrupção da anticoagulação é considerada, é necessário afastar a presença de trombofilias adquiridas e hereditárias. Devem

ser pesquisadas deficiências de antitrombina, proteína C e proteína S, mutações do fator V de Leiden ou do gene da protrombina e síndrome do anticorpo antifosfolípide (SAAF). Na presença de trombofilia identificada, recomenda-se a anticoagulação por tempo indeterminado, tendo em vista o elevado risco de recorrência.<sup>16,17</sup>

## Conclusão

A definição da duração de anticoagulação para prevenção de recorrência em TEV ainda é tarefa desafiadora, e os fatores de risco associados que contextualizaram o evento trombótico index devem ser considerados para definição do risco de recorrência após o término de fase aguda. A conduta deve ser apropriada à classificação de risco do paciente. O caso em tela, no qual o evento trombótico ocorreu na presença de um fator transitório considerado como de baixo a moderado risco, é ainda uma questão complexa. O envolvimento do paciente no processo de tomada de decisão é crucial, e, desta forma, devem ser considerados o seu desejo, o risco individual de sangramento e a possibilidade de manutenção de anticoagulação. Recomenda-se afastar a presença de trombofilias hereditárias e adquiridas para definir a interrupção da anticoagulação.

## Referências

1. Wendelboe AM, Raskob GE. Global burden of thrombosis: epidemiologic aspects. *Circ Res.* 2016;118:1340-1347.
2. 2019 ESC Guidelines for the diagnosis and management of acute pulmonary embolism developed in collaboration with the European Respiratory Society (ERS). *European Heart Journal* 2020;41:543603. ESC GUIDELINES. doi:10.1093/eurheartj/ehz405.
3. Helmert S, Marten S, Mizera H, Reitter A, Sahin K et al. Effectiveness and safety of apixaban therapy in daily-care patients with atrial fibrillation: results from the Dresden NOAC Registry. *J Thromb Thrombolysis* 2017;44:169-178.
4. Beyer-Westendorf J, Forster K, Pannach S, Ebertz F, Gelbricht V et al. Rates, management, and outcome of rivaroxaban bleeding in daily care: results from the Dresden NOAC registry. *Blood* 2014;124:955-962.

**Tabela 2.** Recomendações de diferentes consensos sobre a duração da anticoagulação em pacientes com embolia pulmonar sem diagnóstico de câncer.

Situação Clínica	ESC 2019 <sup>2</sup>	CHEST 2021 <sup>17</sup>	ASH 2020/2023 <sup>16</sup>
Presença de fator de risco forte e transitório (Cirurgia/Trauma/internamento por doença clínica >3 dias)	Suspensão da anticoagulação oral é recomendada após 3 meses (Recomendação: indicado. Evidência: dados são derivados de estudos randomizados ou meta-análises)	Recomendação contra anticoagulação estendida após 3 meses (Recomendação forte, evidência com moderado nível de certeza)	Suspensão da terapia antitrombótica após a fase de tratamento de 3 meses. (Recomendação condicional, evidência com moderado nível de certeza. ASH 2020)
Pacientes sem fator de risco identificado (TEV / TEP não provocado)	A manutenção da anticoagulação após 3 meses deve ser considerada (Recomendação: deve ser considerada. Evidência: dados são derivados de estudos randomizados ou meta-análises)	Recomendação oferta de anticoagulação de duração estendida com DOAC (Recomendação forte, evidência com moderado nível de certeza)	Sugere terapia anticoagulante de duração indefinida para a maioria dos pacientes com TEV não provocado (Recomendação condicional, evidência com moderado nível de certeza. ASH 2020)
Presença de fator de risco persistente (Trombofilias, Síndrome nefrótica, Doença Intestinal Inflamatória, imobilidade crônica)	A manutenção da anticoagulação após 3 meses deve ser considerada (Recomendação: deve ser considerada. Evidência: dados são derivados de estudo múltiplos estudos randomizado ou meta-análises)	Recomendação oferta de anticoagulação de duração estendida com DOAC (Recomendação forte, evidência com moderado nível de certeza)	Sugere terapia anticoagulante de duração indefinida  (Recomendação condicional baseada em evidência com moderado nível de certeza. ASH 2020)
Presença de fator de risco fraco e transitório (Parto normal, gravidez, uso de COC - Contraceptivos orais combinados.)	A manutenção da anticoagulação após 3 meses deve ser considerada (Recomendação: deve ser considerada. Evidência: Dados são derivados de estudos randomizados ou meta-análises)	Sugere contra a oferta de anticoagulação estendida após o período tratamento. (Recomendação fraca, evidência com moderado nível de certeza)	Sugere a pesquisa de trombofilias para guiar a duração da anticoagulação. Sugerido interromper a anticoagulação em mulheres sem trombofilia. (Recomendação condicional baseada em evidência com muito baixo nível de certeza. ASH 2023)

5. Pisters R, Lane DA, Nieuwlaat R, de Vos CB, Crijns HJ, Lip GY. A novel user-friendly score (HAS-BLED) to assess 1-year risk of major bleeding in patients with atrial fibrillation: the Euro Heart Survey. *Chest* 2010 Nov;138(5):1093-100. doi: 10.1378/chest.10-0134. Epub 2010 Mar 18. PMID: 20299623.
6. Klok FA, Hösèl V, Clemens A, Yollo WD, Tilke C, Schulman S, Lankeit M, Konstantinides SV. Prediction of bleeding events in patients with venous thromboembolism on stable anticoagulation treatment. *Eur Respir J*. 2016 Nov;48(5):1369-1376. doi: 10.1183/13993003.00280-2016. Epub 2016 Jul 28. PMID: 27471209.
7. Schulman S, Kearon C, Kakkar AK, Schellong S, Eriksson H et al. RE-MEDY Trial Investigators; RE-SONATE Trial Investigators. Extended use of dabigatran, warfarin, or placebo in venous thromboembolism. *N Engl J Med*. 2013 Feb 21;368(8):709-18. doi: 10.1056/NEJMoa1113697. PMID: 23425163.
8. EINSTEIN Investigators; Bauersachs R, Berkowitz SD, Brenner B, Buller HR, Decousus H et al. Oral rivaroxaban for symptomatic venous thromboembolism. *N Engl J Med*. 2010 Dec 23;363(26):2499-510. doi: 10.1056/NEJMoa1007903. Epub 2010 Dec 3. PMID: 21128814.
9. Agnelli G, Buller HR, Cohen A, Curto M, Gallus AS et al. AMPLIFY-EXT Investigators. Apixaban for extended treatment of venous thromboembolism. *N Engl J Med*. 2013 Feb 21;368(8):699-708. doi: 10.1056/NEJMoa1207541. Epub 2012 Dec 8. PMID: 23216615.
10. Anderson FA Jr., Spencer FA. Risk factors for venous thromboembolism. *Circulation* 2003;107:I9-I16.
11. Rogers MA, Levine DA, Blumberg N, Flanders SA, Chopra V, Langa KM. Triggers of hospitalization for venous thromboembolism. *Circulation* 2012;125:2092-2099.
12. Eichinger S, Heinze G, Jandek LM, Kyrle PA. Risk assessment of recurrence in patients with unprovoked deep vein thrombosis or pulmonary embolism: the Vienna prediction model. *Circulation*. 2010 Apr 13;121(14):1630-6. doi: 10.1161/CIRCULATIONAHA.109.925214. Epub 2010 Mar 29. PMID: 20351233.
13. Rodger MA, Le Gal G, Anderson DR, Schmidt J, Pernod G et al. REVERSE II Study Investigators. Validating the HERDOO2 rule to guide treatment duration for women with unprovoked venous thrombosis: multinational prospective cohort management study. *BMJ*. 2017 Mar 17;356:j1065. doi: 10.1136/bmj.j1065. PMID: 28314711; PMCID: PMC6287588.
14. Tosetto A, Iorio A, Marcucci M, Baglin T, Cushman M et al. Predicting disease recurrence in patients with previous unprovoked venous thromboembolism: a proposed prediction score (DASH). *J Thromb Haemost*. 2012 Jun;10(6):1019-25. doi: 10.1111/j.1538-7836.2012.04735.x. PMID: 22489957.
15. Franco Moreno AI, García Navarro MJ, Ortiz Sánchez J, Ruiz Giardín JM. Predicting recurrence after a first unprovoked venous thromboembolism: Retrospective validation of the DAMOVES score. *Eur J Intern Med*. 2017 Jun;41:e15-e16. doi: 10.1016/j.ejim.2017.03.022. Epub 2017 Apr 6. PMID: 28392191.
16. Middeldorp S, Nieuwlaat R, Baumann Kreuziger L, Coppens M, Houghton D et al. American Society of Hematology 2023 guidelines for management of venous thromboembolism: thrombophilia testing. *Blood Adv*. 2023 Nov 28;7(22):7101-7138. doi: 10.1182/bloodadvances.2023010177. PMID: 37195076; PMCID: PMC10709681.
17. Stevens SM, Woller SC, Kreuziger LB, Bounameaux H, Doerschug K et al. Antithrombotic Therapy for VTE Disease: Second Update of the CHEST Guideline and Expert Panel Report *Chest* 2021 Dec;160(6):e545-e608. doi: 10.1016/j.chest.2021.07.055. Epub 2021 Aug 2. Erratum in: *Chest*. 2022 Jul;162(1):269. PMID: 34352278.
18. Prandoni P, Noventa F, Ghirarduzzi A, Pengo V, Bernardi E et al. The risk of recurrent venous thromboembolism after discontinuing anticoagulation in patients with acute proximal deep vein thrombosis or pulmonary embolism. A prospective cohort study in 1,626 patients. *Haematologica*. 2007 Feb;92(2):199-205. doi: 10.3324/haematol.10516. PMID: 17296569.

## RELATO DE CASO



## Hemorragia Intraparenquimatosa e Complicações Pós-Operatórias: Relato de Caso

### *Intracerebral Hemorrhage and Postoperative Complications: A Case Report*

Edson Silva Marques<sup>1\*</sup>, Erivan Barbosa Lima Junior<sup>1</sup>, João Paulo Rodrigues Belfort de Oliveira<sup>1</sup>, Lauro de Almeida Passos Filho<sup>1</sup>, Iago Mesquita Bessa da Silva<sup>1</sup>  
<sup>1</sup>Santa Casa de Misericórdia da Bahia; Salvador, Bahia, Brasil

A hemorragia intraparenquimatosa é a segunda maior causa de acidente vascular encefálico e pode resultar em significativas complicações neurológicas. Este relato descreve um paciente de 29 anos, previamente saudável, que apresentou cefaleia intensa e foi diagnosticado com uma hemorragia intraparenquimatosa aguda. A tomografia computadorizada de crânio revelou um hematoma de 39,7 mL e desvio de linha média de 8,3 mm. Durante a cirurgia para drenagem do hematoma, foi descoberta uma malformação arteriovenosa (MAV). No intraoperatório, o paciente desenvolveu sinais sugestivos de hipertermia maligna, o que levou à administração imediata de dantrolene. O manejo incluiu suporte ventilatório, hemodinâmico e neurocirúrgico, com subsequente melhora clínica e alta hospitalar após 11 dias.

**Palavras-chave:** Hemorragia Intraparenquimatosa; Malformação Arteriovenosa; Hipertermia Maligna; Neurocirurgia; Complicações Pós-Operatórias.

Intracerebral hemorrhage is the second leading cause of stroke and can result in significant neurological complications. This report describes a 29-year-old previously healthy patient who presented with severe headache and was diagnosed with acute intracerebral hemorrhage. A cranial computed tomography scan revealed a hematoma of 39.7 ml and a midline shift of 8.3 mm. During surgery for hematoma drainage, an arteriovenous malformation (AVM) was discovered. Intraoperatively, the patient developed signs suggestive of malignant hyperthermia, prompting the immediate administration of dantrolene. Management included ventilatory, hemodynamic, and neurosurgical support, with subsequent clinical improvement and hospital discharge after 11 days.

**Keywords:** Intracerebral Hemorrhage; Arteriovenous Malformation; Malignant Hyperthermia; Neurosurgery; Postoperative Complications.

**Correspondence addresses:**

Dr. Edson Silva Marques  
edsonmarquesfilho@gmail.com

Received: March 13, 2024

Revised: May 17, 2024

Accepted: May 28, 2024

Published: June 30, 2024

**Data Availability Statement:**

All relevant data are within the paper and its Supporting Information files.

**Funding:** This work was the result of author's initiative. There was no support of research or publication funds.

**Competing interests:** The author has declared that no competing interests exist.

**Copyright**

© 2024 by Santa Casa de Misericórdia da Bahia. All rights reserved.  
ISSN: 2526-5563  
e-ISSN: 2764-2089

**Relato de Caso**

Paciente do sexo masculino, 29 anos, previamente sem comorbidades. Deu entrada neste serviço com história de cefaleia iniciada há 02 dias da admissão, ocasião na qual havia buscado serviço de emergência externo, onde foi medicado e liberado com melhora parcial. No dia seguinte, cursou com cefaleia intensa ("pior da vida"), de intensidade 09/10, holocraniana, latejante

e associada a náuseas e vômitos. Retornou ao serviço de emergência, sendo indicada tomografia computadorizada (TC) de crânio. Antes do exame, evoluiu com crise convulsiva, hipertensão arterial, bradicardia e redução do nível de consciência persistente. Procedida intubação orotraqueal e iniciada sedação plena. TC de crânio realizada após estabilização inicial evidenciava hemorragia intraparenquimatosa aguda com hematoma medindo 7,1 x 4,3 x 2,5 cm (volume estimado em 39,7 mL) e desvio de linha média de 8,3 mm associado. Foi então transferido ao Hospital Santa Izabel para avaliação da neurocirurgia.

Admitido em unidade de terapia intensiva (UTI), sob sedação com propofol e cetamina, RASS -5, pupilas isocóricas e fotorreagentes, em ventilação mecânica (VM), hipertenso e bradicárdico, sem drogas vasoativas. Exames laboratoriais da admissão sem alterações significativas. Diâmetro da bainha do nervo óptico de 0,39 cm (VN < 0,6 cm). Após a instituição de medidas para hipertensão intracraniana, o paciente foi encaminhado ao centro cirúrgico para drenagem de hematoma e implante de derivação ventricular externa (DVE).

No intraoperatório, foi realizada drenagem de volumoso hematoma intraparenquimatoso com sangramento ativo multiarterial difuso compatível com malformação arteriovenosa (MAV). Realizada a ressecção da MAV e implante de DVE em ventrículo lateral, líquido normotenso e incolor. Procedimento realizado sob anestesia venosa total controlada com propofol. Pouco antes do final da cirurgia, o paciente evoluiu com taquicardia, acidose (pH arterial 6,8; pCO<sub>2</sub> > 115 mmHg; HCO<sub>3</sub> indetectável), hipercalemia, hiperglicemia e instabilidade hemodinâmica associada a elevação progressiva da fração expirada de CO<sub>2</sub> (EtCO<sub>2</sub>) refratária aos ajustes da VM. Apesar da ausência de elevação térmica, foi aventada a hipótese de hipertermia maligna e realizada dose inicial de dantrolene.

Readmitido na UTI, sob sedação com propofol a 2,0 mg/kg/h, pupilas mióticas, DVE aberta em 10 mmHg. VM em modo controlado por volume,

EtCO<sub>2</sub> 115, hipotenso, em uso de noradrenalina a 0,4 mcg/kg/min, com tempo de enchimento capilar (TEC) > 3s. Diurese importante com balanço hídrico negativo. Hiperglicêmico e normotérmico. Laboratório evidenciando elevação de escórias nitrogenadas, hipercalemia, hiperfosfatemia e elevação de CPK. Inicialmente, foram ajustadas medidas de neuroproteção e discutido caso com nefrologia, sendo iniciada CVVHDF e insulina endovenosa.

Apresentou piora hemodinâmica significativa com aumento de demanda por droga vasoativa, sendo elevada dose da noradrenalina para 1 mcg/kg/min e associada vasopressina a 0,04 UI/min. Ecocardiograma com hipocinesia biventricular, ventrículo esquerdo com redução de função sistólica de grau discreto, fração de ejeção de ventrículo esquerdo em cerca de 50%, ventrículo direito com contratilidade reduzida de grau discreto, Integral Velocidade-Tempo (VTI) 9. Variação de Pressão de Pulso (VPP) de 18%, sugerindo fluido-responsividade, sendo realizada expansão volêmica com 1000 ml de solução cristalóide.

Devido à origem indiferenciada do choque circulatório, foi optada por passagem de cateter de artéria pulmonar (CAP) para manejo hemodinâmico. Parâmetros de micro e macro hemodinâmica iniciais evidenciando Índice Cardíaco (IC) 1,8, Pressão Venosa Central (PVC) 8, Pressão de Oclusão da Artéria Pulmonar (POAP) 13, Saturação Venosa Mista de Oxigênio (SvO<sub>2</sub>) 42%, Taxa de Extração de Oxigênio (TEO<sub>2</sub>) 58%, Gradiente Veno-Arterial de CO<sub>2</sub> (GAP CO<sub>2</sub> 13), lactato 3, Hb 8,9 e tempo de enchimento capilar > 3s.

Após ressuscitação volêmica inicial com 1000 ml de solução cristalóide, paciente tornou-se não-responsivo a fluidos, sendo optada pela introdução de dobutamina. Os parâmetros de fluido-responsividade e fluido-tolerância foram reavaliados a cada nova medida de parâmetros do CAP. Ajustados progressivamente vasopressores e inotrópicos. Realizados 02 concentrados de hemácias, após queda de Hb sem exteriorização de sangramento com melhora do DO<sub>2</sub>. Desmamadas

drogas vasoativas com retirada do CAP cerca de 48 horas após passagem (Tabela 1).

Após melhora importante do quadro e estabilidade hemodinâmica, foi realizada TC de crânio de controle com evidência de redução do hematoma. Desligada sedação 04 dias após

admissão na UTI e logo em seguida ajustada ventilação mecânica para pressão de suporte (PSV). Extubado e retirada a DVE no 5º dia de internamento na UTI, recebendo alta para unidade aberta no dia seguinte e alta hospitalar 11 dias após admissão inicial.

**Tabela 1.** Parâmetros após desmame das drogas vasoativas com retirada do CAP por 48 horas após passagem.

Parâmetro	Hora	Hora	Hora	Hora	Hora	Hora	Hora	Hora	Hora	Hora
	14:50	17:50	20:50	23:20	06:00	11:00	14:30	17:20	23:40	6:20
FC	86	110	86	102	99	85	94	94	81	92
PAM	77	61	102	65	89	96	89	101	101	90
PAP (S/D)	23/12	27/11	24/13	21/12	29/15	24/6	24/17	31/12	24/08	28/9
(M)	(16)	(16)	(17)	(15)	(19)	(14)	(20)	(19)	(14)	(16)
PVCm	8	7	7	5	10	8	7	14	5	3
POAPm	13	10	11	8	13	5	7	9	8	7
IC	1,8	2,4	3,1	3,1	3,6	4,4	4,4	5,6	3,9	4
VPP	18%	< 13%	18%	< 13%	< 13%	< 13%	< 13%	< 13%	< 13%	--
NOR	1,0	0,5	0,5	0,2	0,2	0,2	0,2	0,2	0,2	0,03
VAS	0,04	0,04	0,04	0,04	0,01	--	--	--	--	--
DOB	--	5,0	5,0	7,5	7,5	7,5	7,5	7,5	5,0	5,0
Hb	8,9	8,6	8,9	8,9	5,9	6,6	8	7,8	7,4	7,4
PaO <sub>2</sub>	135	103	92	92	124	81	79	76	121	87
SaO <sub>2</sub>	100%	100%	98%	98%	99%	97%	96%	96%	99%	97%
PvO <sub>2</sub>	24	18	27	23	19	30	29	28	26	29
SvO <sub>2</sub>	42%	29%	55%	45%	33%	60%	57%	57%	69%	56%
Lactato	3	3,1	3,6	3,6	4,1	3,8	2,8	1,7	2,4	1,7
IDO <sub>2</sub>	222	284	371	371	295	388	463	575	397	395
IVO <sub>2</sub>	131	202	165	202	199	151	191	236	127	170
ERO <sub>2</sub>	58,8%	71,3%	44,5%	54,6%	67,5%	38,8%	41,1%	41,1%	32,0%	42,9%
IDO <sub>2</sub> / IVO <sub>2</sub>	1,70	1,40	2,25	1,83	1,48	2,58	2,43	2,43	3,12	2,33
QR	1,88	0,73	0,78	0,47	1,15	1,83	2,15	2,21	1,68	1,23
GAP CO <sub>2</sub>	13	6	4	3	6	6	9	9	5	5
ITSVE	18,22	15,13	44,61	23,56	37,59	64,06	52,20	74,54	60,90	49,08
IRVS	3066,67	1800,00	2451,61	1548,39	1755,56	1600,00	1490,91	1242,86	1969,23	1740,00
CONDUTA	1000 mL SCB	--	500 mL SCB	--	01 CH	01 CH	--	--	--	--

FC: frequência cardíaca (bpm); PAM: pressão arterial média (mmHg); PAP: pressão de artéria pulmonar (mmHg); S: pressão sistólica; D: pressão diastólica; M: pressão média; PVCm: pressão venosa central média (mmHg); POAPm: pressão média de oclusão da artéria pulmonar (mmHg); IC: índice cardíaco (L/min/m<sup>2</sup>); VPP: variação de pressão de pulso; NOR: noradrenalina (mcg/kg/min); VAS: vasopressina (UI/min); DOB: dobutamina (mcg/kg/min); Hb: hemoglobina (g/dL); PaO<sub>2</sub>: pressão parcial arterial de oxigênio (mmHg); SaO<sub>2</sub>: saturação arterial de oxigênio; PvO<sub>2</sub>: pressão parcial venosa de oxigênio (mmHg); SvO<sub>2</sub>: saturação venosa de oxigênio; Lactato: lactato arterial (mmol/L); IDO<sub>2</sub>: índice de oferta de oxigênio (ml/min/m<sup>2</sup>); IVO<sub>2</sub>: índice de consumo de oxigênio (ml/min/m<sup>2</sup>); ERO<sub>2</sub>: taxa de extração de oxigênio; QR: quociente respiratório; GAP CO<sub>2</sub>: gradiente veno-arterial de CO<sub>2</sub> (mmHg); ITSVE: índice de trabalho sistólico do ventrículo esquerdo (g/bat/m<sup>2</sup>); IRVS: índice de resistência vascular sistêmica (dynas/seg/m<sup>2</sup>/cm<sup>2</sup>); SCB: solução cristalóide balanceada; CH: concentrado de hemácias.

Devido à crise convulsiva em apresentação inicial do quadro, paciente recebeu alta hospitalar em uso de fenitoína. Retornou ao hospital cerca de 01 mês após a alta com quadro de febre intermitente associado a rash cutâneo disseminado, maculopapular, pouco pruriginoso com laboratório evidenciando elevação de transaminases, enzimas canaliculares e eosinofilia com a suspensão da medicação, início de corticoterapia e alta para acompanhamento ambulatorial com equipe de dermatologia.

## Discussão

A hemorragia intraparenquimatosa é a segunda maior causa de acidente vascular encefálico e pode ser espontânea ou traumática.<sup>1</sup> A lesão cerebral associada à morbidade possui diversos mecanismos, cujos principais destacam-se: lesão direta pela expansão do hematoma e edema perilesional, causando efeito de massa e posterior diminuição da perfusão cerebral e a quebra da barreira hematoencefálica após o insulto hemorrágico inicial com excitotoxicidade e processos inflamatórios. O tamanho e o aumento do volume hemorrágico são associados com maior morbimortalidade e aumento da pressão intracraniana.<sup>1</sup> As etiologias mais comumente associadas são a hipertensão arterial sistêmica, angiopatia amiloide e ruptura de má-formação vascular (MAVs).<sup>2,3</sup> Sua incidência varia de 9 a 27% de todos os AVCs globalmente e aumenta de acordo com a idade.<sup>4</sup> Sua apresentação clínica é variada, com os seguintes sintomas sendo os mais prevalentes: cefaleia, vômitos e rebaixamento do nível de consciência com progressão em horas. Coma geralmente é um sinal tardio. Sintomas específicos podem sugerir a topografia da lesão.<sup>3</sup> Seu diagnóstico é feito mediante exames de imagem, como TC de crânio e a ressonância magnética do encéfalo.

As MAVs possuem potencial de causar hemorragia intracraniana e epilepsia. Sua patogênese é incerta, sendo consideradas comumente como defeitos congênitos. Seu tamanho é variado e podem evoluir

com aumento, diminuição ou remodelamento ao longo do tempo. A causa genética mais associada é a teleangiectasia hemorrágica hereditária.

O tratamento da hemorragia intracraniana apoia-se na necessidade de: reversão de anticoagulantes, controle pressórico e o manejo da hipertensão intracraniana com soluções hipertônicas e, em pacientes selecionados, neurocirurgia emergencial e monitorização invasiva da pressão intracraniana.<sup>5,6</sup>

A hipertermia maligna é uma desordem muscular de suscetibilidade genética que se manifesta como uma crise hipermetabólica por conta de receptores musculares anormais que permitem um excesso de cálcio intracelular quando indivíduos suscetíveis recebem halotanos ou succinilcolina.<sup>7</sup> É sugerida uma herança autossômica dominante e deve ser considerada em indivíduos com história familiar positiva para a desordem. Evitar anestésicos que iniciam a cascata de eventos e a administração de dantrolene quando um evento agudo acontece reduz a mortalidade – que pode chegar a 70%. Sua incidência é rara e geralmente ocorre em 1:100.000 anestésicos administrados.<sup>7</sup> Há um espectro de doença e podem acontecer casos mais leves que permanecem subdiagnosticados. Seus sinais iniciais ocorrem logo após a administração do anestésico ou em qualquer fase de manutenção da anestesia. A sequência dos sinais clínicos dá-se por um aumento inesperado da EtCO<sub>2</sub>, taquipneia ou assincronias na ventilação mecânica. Taquicardia, rigidez do masseter ou rigidez muscular generalizada. Embora empreste o nome à morbidade, a hipertermia é um sinal tardio e pode estar ausente quando o diagnóstico é inicialmente suspeitado, a despeito de ocorrer nos primeiros 15 minutos na maioria dos pacientes. Arritmias e alterações eletrocardiográficas relacionadas à hipercalemia também podem ocorrer. Mioglobínúria, devido à lesão muscular, e aumento de sérico de enzimas musculares também são achados clínicos e laboratoriais evidenciados. Não há um teste confirmatório durante a fase aguda da doença. Há mecanismos sugeridos indutores da

síndrome de hipertermia maligna como o estresse ou mesmo lesão neurológica aguda.<sup>8</sup>

O choque é uma condição ameaçadora à vida que é desencadeado por uma falência vascular que comumente culmina em hipoperfusão tecidual e lesões orgânicas devido a uma entrega de oxigênio diminuída ou um consumo elevado. Deve ser suspeitado na presença de hiperlactatemia e outros sinais clínicos de hipoperfusão. Conceitualmente, é dividido em quatro categorias: distributivo, cardiogênico, obstrutivo e hipovolêmico. Ferramentas como a história clínica, exame físico, exames laboratoriais (p.ex. Lactato, contagem de leucócitos e diferencial) e a ecocardiografia e ultrassonografia *point-of-care* são importantes para o diagnóstico assertivo.<sup>9</sup> Na fase de otimização, ferramentas como o cateter de artéria pulmonar, além de possuir boa capacidade na diferenciação e diagnóstico do choque, oferecem variáveis hemodinâmicas para o ótimo manejo dessa condição com base na correta leitura de seus dados e na escolha assertiva das intervenções como fluidos e drogas vasoativas.<sup>10</sup>

## Referências

1. Xu BN, Yabuki A, Mishina H et al. Pathophysiology of brain swelling after acute experimental brain compression and decompression. *Neurosurgery* 1993;32:289.
2. Oeinck M, Neunhoeffler F, Buttler KJ et al. Dynamic cerebral autoregulation in acute intracerebral hemorrhage. *Stroke* 2013;44:2722.
3. Cordonnier C, Demchuk A, Ziai W, Anderson CS. Intracerebral haemorrhage: current approaches to acute management. *Lancet* 2018;392:1257.
4. Krishnamurthi RV, Feigin VL, Forouzanfar MH et al. Global and regional burden of first-ever ischaemic and haemorrhagic stroke during 1990-2010: findings from the Global Burden of Disease Study 2010. *Lancet Glob Health* 2013;1:e259.
5. Mendelow AD, Gregson BA, Fernandes HM et al. Early surgery versus initial conservative treatment in patients with spontaneous supratentorial intracerebral haematomas in the International Surgical Trial in Intracerebral Haemorrhage (STICH): A randomised trial. *Lancet* 2005;365:387.
6. Kuramatsu JB, Biffi A, Gerner ST et al. Association of surgical hematoma evacuation vs conservative treatment with functional outcome in patients with cerebellar intracerebral hemorrhage. *JAMA* 2019;322:1392.
7. Brady JE, Sun LS, Rosenberg H, Li G. Prevalence of malignant hyperthermia due to anesthesia in New York State, 2001-2005. *Anesth Analg* 2009;109:1162.
8. Feuerman T, Gade GF, Reynolds R. Stress-induced malignant hyperthermia in a head-injured patient: Case report. *Journal of Neurosurgery* 1988;68(2):297-299.
9. Vincent JL, De Backer D. Circulatory shock. *N Engl J Med*, 2013;369:1726.
10. Mimos O, Rauss A, Rekik N et al. Pulmonary artery catheterization in critically ill patients: a prospective analysis of outcome changes associated with catheter-prompted changes in therapy. *Crit Care Med*. 1994;22:573.





## RELATO DE CASO

## Quimioterapia no Tratamento do Estesioneuroblastoma Localmente Avançado (Kadish C): Relato de Caso

### *Chemotherapy in the Treatment of Locally Advanced Esthesioneuroblastoma (Kadish C): Case Report*

Raimundo Almeida Netto<sup>1\*</sup>, João Ferreira Braga Neto<sup>1</sup>, Nilvano Alves de Andrade<sup>1</sup>, José Santos Cruz Andrade<sup>1</sup>

<sup>1</sup>Hospital Santa Izabel; Salvador, Bahia, Brasil

O estesioneuroblastoma é um tumor raro originado do epitélio olfatório, que, frequentemente, invade a base do crânio e a região orbital. Este relato de caso enfoca o uso de quimioterapia no tratamento de estesioneuroblastoma localmente avançado, especificamente casos de Kadish C. Este tipo raro de tumor nasal pode afetar a cavidade nasal, seios paranasais e órbitas. O relato de caso descreve a abordagem terapêutica de um paciente com estesioneuroblastoma Kadish C, submetido à quimioterapia neoadjuvante para redução do tumor e controle de sua progressão antes da ressecção cirúrgica. O tratamento resultou em resposta positiva, com redução significativa do tumor e melhora de sintomas como obstrução nasal e dor facial. Este caso destaca a potencial eficácia da quimioterapia como um componente crucial no tratamento de estesioneuroblastomas avançados, embora sejam necessários mais estudos para confirmar a sua eficácia numa coorte maior de pacientes.

**Palavras-chave:** Estesioneuroblastoma; Cirurgia de Crânio; Quimioterapia; Kadish C; Tumor Nasal.

Esthesioneuroblastoma is a rare tumor originating from the olfactory epithelium, often invading the skull base and orbital region. This case report focuses on the use of chemotherapy in the treatment of locally advanced esthesioneuroblastoma, specifically Kadish C cases. This rare type of nasal tumor can affect the nasal cavity, paranasal sinuses, and orbits. The case report describes the therapeutic approach for a patient with Kadish C esthesioneuroblastoma, who underwent neoadjuvant chemotherapy to reduce the tumor and control its progression before surgical resection. The treatment resulted in a positive response, with significant tumor reduction and improvement in symptoms such as nasal obstruction and facial pain. This case highlights the potential efficacy of chemotherapy as a crucial component in managing advanced esthesioneuroblastomas, though further studies are needed to confirm its effectiveness in a larger patient cohort. **Keywords:** Esthesioneuroblastoma; Skull Base Surgery; Chemotherapy; Kadish C; Nasal Tumor.

### Relato de Caso

Paciente, 34 anos, sexo masculino, previamente hígido, atendido em outubro de 2022 no Serviço de Otorrinolaringologia do Hospital Santa Izabel, com queixa de obstrução nasal unilateral à direita, persistente, iniciada em 2020, associada à rinorreia hialina, além de obstrução nasal parcial à esquerda. Sem

#### Correspondence addresses:

Dr. Raimundo Almeida Netto  
nilvano@gmail.com

Received: March 7, 2024

Revised: May 18, 2024

Accepted: May 28, 2024

Published: June 30, 2024

#### Data Availability Statement:

All relevant data are within the paper and its Supporting Information files.

**Funding:** This work was the result of authors' initiative. There was no support of research or publication funds.

**Competing interests:** The authors have declared that no competing interests exist.

#### Copyright

© 2024 by Santa Casa de Misericórdia da Bahia. All rights reserved.  
ISSN: 2526-5563  
e-ISSN: 2764-2089

outras queixas nasais. Nega alterações visuais e olfatórias. Ao exame endoscópico foi identificada lesão avermelhada ocupando toda fossa nasal direita e abaulando septo nasal contralateralmente. Os exames de imagens (Figura 1) revelaram lesão de aspecto neoplásico ocupando toda fossa nasal direita causando erosão do septo nasal, células etmoidais e lâmina papirácea, invadindo a porção medial da órbita e deslocando lateralmente o músculo reto medial, além de destruir lâmina crivosa, insinuando-se no interior da fossa olfatória deste lado, medindo cerca de 5,4 x 3,6 x 5,9 cm (CC x LL x AP).

Em biópsia cirúrgica incisional no dia 24/11/2022, foi identificado Estesioneuroblastoma (ENB) grau histológico Hyam II-III. Após serem descartas metástases linfonodais e à distância, paciente foi classificado como Kadish C.

Inicialmente, optou-se por tratamento quimioterápico neoadjuvante devido ao importante avanço local do tumor, com intuito de melhorar condições operatórias futuras. Realizou 4 ciclos no esquema de cisplatina + etoposídeo a cada 21 dias, último ciclo dia 31/05/23. Os novos exames

de imagem não mostraram regressão tumoral satisfatória, mantendo graus de invasão à órbita e fossa olfatória direitas (Figura 2).

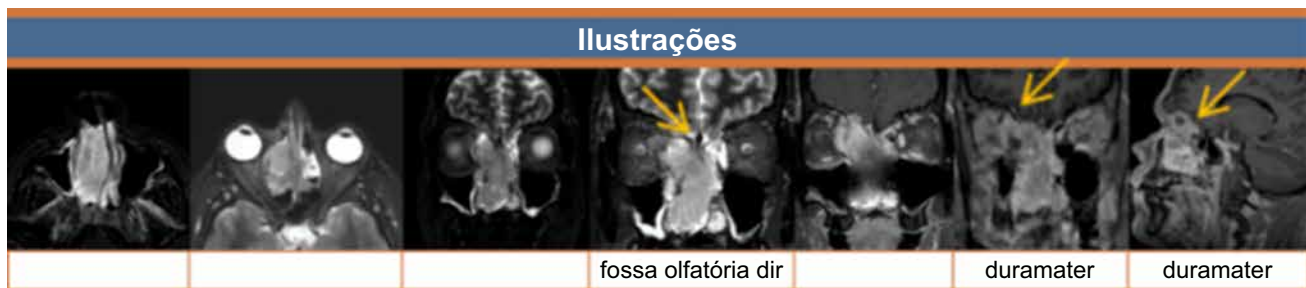No dia 29/07/23, paciente foi submetido a cirurgia para exérese do tumor, em abordagem conjunta da otorrino, neurocirurgia e cirurgia da cabeça e pescoço. Na patologia cirúrgica as margens de teto de órbita e etmoide posterior direitos estavam comprometidas pela neoplasia.

No momento, paciente está assintomático do ponto de vista pós-operatório e da doença. Está em tratamento com radioterapia, sem apresentar sinais de recidiva de lesão nos exames de imagem e videonasoendoscopia.

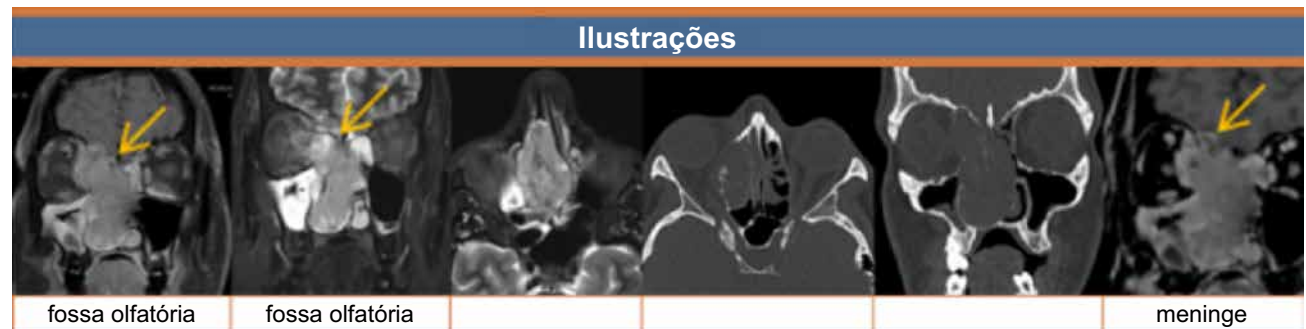
### Discussão

O Estesioneuroblastoma (ENB) é uma neoplasia maligna rara do trato nasossinusal, originada do neuroepitélio olfatório.<sup>1</sup> Devido à sua clínica insidiosa, seu diagnóstico costuma ser feito com a doença localmente avançada. Para estadiar o ENB, a classificação de Kadish é a mais utilizada e avalia a extensão local do tumor e a presença de

**Figura 1.** Lesão em toda fossa nasal direita com abaulamento do septo nasal contralateralmente.



**Figura 2.** Invasão da órbita e fossa olfatórias direitas.



metástase linfonodal e/ou à distância. O Kadish C é definido como um tumor que atinge limites extra cavidade nasal e seios paranasais, como órbita e região intracraniana.<sup>2-4</sup>

Existem muitas controvérsias no manejo dessa condição, resultando em métodos de tratamento não padronizados. As três opções utilizadas para o tratamento do ENB são cirurgia, radioterapia (RT) e quimioterapia (QT). Mais comumente, estudos indicam que a cirurgia e radioterapia pós-cirúrgica são a terapia de escolha em grande parte dos serviços. Porém, em casos de doença avançada localmente (Kadish C), a QT neoadjuvante pode permitir que a terapia local (cirurgia e RT) seja realizada com menor morbidade e melhores resultados, possibilitando excisão tumoral completa com margens livres.<sup>4,5</sup>

O papel da QT, entretanto, não está estabelecido.<sup>6</sup> Nos trabalhos sobre o tema, a QT foi, na maioria das vezes, adicionada apenas ao ENB localmente avançado, influenciando os resultados de sobrevida. Outro fator é a relativa raridade da condição, a qual tem dificultado estudos mais detalhados. Por isso, revisando a literatura, não foram encontrados dados suficientes para determinar a elevada superioridade da QT, frente ao tratamento convencional de cirurgia + RT.

Como descrito, o paciente do estudo não obteve resultado satisfatório na diminuição tumoral, mesmo realizando esquema quimioterápico indicado na maioria dos estudos atuais (Cisplatina + Etoposídeo).<sup>7,8</sup>

## Conclusão

Na literatura atual, estudos divergem quanto ao resultado de melhora da sobrevida dos pacientes e na redução tumoral satisfatória (> 50%). Múltiplos estudos retrospectivos afirmam que a QT neoadjuvante pode ser uma importante

linha de tratamento em tumores cuja ressecção é difícil, como em casos de extensão intracraniana. Alguns reforçam que tumores de alto grau (Hyam III ou IV) costumam responder melhor à terapia quimioterápica. Porém, devido ao fato da maioria dos trabalhos serem retrospectivos, ainda carece de estudos prospectivos e com grupo controle, para melhor análise de resultados, e, futuramente, um protocolo uniformizado de tratamento.

## Referências

1. Porter AB, Bernold DM, Giannini C, Foote RL, Link MJ, Olsen KD et al. Retrospective review of adjuvant chemotherapy for esthesioneuroblastoma. *Journal of neuro-oncology*. 2008 Jul 17;90(2):201–4.
2. Rao K, Upadhy IB. A Review on esthesioneuroblastoma. 2021 Jul 9;74(S2):1584–90.
3. Fiani B, Quadri SA, Cathel A, Farooqui M, Ramachandran A, Siddiqi I et al. Esthesioneuroblastoma: a comprehensive review of diagnosis, management, and current treatment options. *World Neurosurgery*. 2019 Jun;126:194–211.
4. Miller KC, Marinelli JP, Van JJ, Link MJ, Janus JR, Foote RL et al. Utility of adjuvant chemotherapy in patients receiving surgery and adjuvant radiotherapy for primary treatment of esthesioneuroblastoma. *Head & Neck*. 2018 Dec 10;41(5):1335–41.
5. Brisson RJ, Quinn TJ, Deraniyagala RL. The role of chemotherapy in the management of olfactory neuroblastoma: A 40-year surveillance, epidemiology, and end results registry study. *Health Science Reports*. 2021 May 2;4(2).
6. Cranmer LD, Chau B, Rockhill JK, Ferreira M, Liao JJ. Chemotherapy in esthesioneuroblastoma/olfactory neuroblastoma. *American Journal of Clinical Oncology* 2019 Dec 6;43(3):203–9
7. Wu K, Avila SA, Bhuyan R, Ammar Matloob, Del AG, Constantinos Hadjipanayis et al. Orbital invasion by Esthesioneuroblastoma: a comparative case series and review of literature. *Orbit* 2020 Dec 14;41(1):1–14.
8. Bartel R, Gonzalez-Compta X, Cisa E, Cruellas F, Torres A, Rovira A et al. Importance of neoadjuvant chemotherapy in olfactory neuroblastoma treatment: Series report and literature review. *Acta Otorrinolaringológica Española* 2018 Jul;69(4):208–13.

## RELATO DE CASO



## Hematoquezia como Sinal Incomum de GIST de Reto: Relato de Caso

### *Rectal GIST as an Uncommon Cause of Hematochezia: Case Report*

Leonardo Landim Fernandes<sup>1\*</sup>, Marcus Vinícius Castro de Oliveira Lopes<sup>1</sup>, Lucas Gabriel da Cruz Leite<sup>1</sup>, Luana de Araújo Bittencourt<sup>1</sup>, Daniel Sadigursky Ribeiro<sup>1</sup>, Yan Vitor Gomes Silva de Jesus<sup>1</sup>, Joedson Dias Cruz<sup>1</sup>, Bruna Querino Andrade Viana<sup>1</sup>, Manoel de Castro Silva Netto<sup>1</sup>

<sup>1</sup>Serviço de Gastroenterologia do Hospital Santa Izabel; Salvador, Bahia, Brasil

**Introdução:** os tumores estromais gastrointestinais (GIST) são tumores raros, sendo os sítios mais comuns de acometimento: estômago (70%), intestino delgado (20%), cólon (7%) e reto em apenas 3%. Este relato evidencia um GIST de reto como causa incomum de hematoquezia. **Relato de caso:** paciente de 74 anos com relato de hematoquezia, realizou colonoscopia com evidência de lesão infiltrativa e estenosante de reto, com biópsia sugestiva de GIST. Submetida a terapia neoadjuvante com Imatinibe para redução de volume de doença, seguido de retossigmoidectomia com colostomia em terminal. Após recuperação clínica, realizou terapia adjuvante com novo ciclo de Imatinibe. Evoluiu com boa resposta ao tratamento, segue em acompanhamento com equipe multidisciplinar em oncologia. **Conclusão:** o GIST de reto é um tumor raro com bom potencial curativo em fases precoces com cirurgia R0. O uso de terapia neoadjuvante com Imatinibe pode reduzir o tamanho tumoral e possibilitar maior preservação de tecidos saudáveis. **Palavras-chave:** GIST; Imatinibe; Hematoquezia; Reto.

**Introduction:** gastrointestinal stromal tumors (GIST) are rare tumors, with the most common sites of involvement: stomach (70%), small intestine (20%), colon (7%) and rectum 3%. This case report highlights rectal GIST as an uncommon cause of hematochezia. **Case report:** a 74-year-old patient with complaints of hematochezia, underwent colonoscopy as initial investigation with evidence of an infiltrative and stenosing lesion in the rectum, with a biopsy suggestive of GIST. The patient underwent neoadjuvant therapy with Imatinib to reduce disease volume, followed by rectosigmoidectomy with terminal colostomy. After clinical recovery, she underwent adjuvant therapy with a new cycle of Imatinib. The patient evolved with a good response to treatment and continues to be monitored by a multidisciplinary oncology team. **Conclusion:** Rectal GIST is a rare tumor with good curative potential in early stages with R0 surgery. The use of neoadjuvant therapy with Imatinib can reduce tumor size and enable greater preservation of healthy tissues.

**Keywords:** GIST; Imatinib; Hematochezia; Rectum.

#### Correspondence addresses:

Dr. Leonardo Landim Fernandes  
leonardolandimfernandes@gmail.com

**Received:** March 22, 2024

**Revised:** May 26, 2024

**Accepted:** May 28, 2024

**Published:** June 30, 2024

#### Data Availability Statement:

All relevant data are within the paper and its Supporting Information files.

**Funding:** This work was the result of authors' initiative. There was no support of research or publication funds.

**Competing interests:** The authors have declared that no competing interests exist.

#### Copyright

© 2024 by Santa Casa de Misericórdia da Bahia. All rights reserved.  
ISSN: 2526-5563  
e-ISSN: 2764-2089

Os tumores estromais gastrointestinais (*gastrointestinal stromal tumor* – GIST) são considerados neoplasias mesenquimais. Possuem origem nas células intersticiais de Cajal que estão intimamente relacionadas com os movimentos peristálticos do trato gastrointestinal (TGI), atuando de maneira semelhante a

células de marca-passo, transmitindo os impulsos nervosos que desencadearão as contrações.<sup>1</sup> A base fisiopatológica se dá através de mutações do proto-oncogene c-Kit que induz uma ativação não controlada do receptor transmembrana de tirosinoquinase, gerando uma proliferação celular desordenada (característica neoplásica).<sup>1</sup>

Dentre as neoplasias gastrointestinais, os GISTs podem ser considerados raros, correspondendo a cerca de 1-3% das neoplasias desse sistema.<sup>1</sup> Porém, dos tumores mesenquimais que afetam o TGI, o GIST representa cerca de 80% dos casos. Os sítios mais comuns de acometimento são estômago (70%), intestino delgado (20%), cólon (7%) e reto em apenas 3%.<sup>2</sup> Ou seja, de todos os tumores gastrointestinais, o GIST em reto é responsável por cerca de 0,03-0,09% dos casos.

Com base nos dados apresentados e na raridade desse tipo de lesão, o objetivo deste estudo é relatar um caso clínico de uma paciente submetida à retossigmoidectomia por tumor de reto distal, com achados histopatológicos e imunohistoquímicos compatíveis com GIST, correlacionando o caso com aspectos epidemiológicos, prognósticos e terapêuticos dessa patologia.

## Relato de Caso

Paciente MGAC, 74 anos, sexo feminino, iniciou quadro de hematoquezia em 2022, sem outras queixas específicas, sendo submetida à investigação inicial com colonoscopia, com evidência de lesão em reto, infiltrativa, estenosante, vegetante, friável e com áreas de necrose, impedindo progressão de aparelho, aproximadamente 8cm da borda anal. Passado médico relevante para hipertensão arterial primária e doença arterial coronariana. Submetida a retossigmoidoscopia flexível no Hospital Santa Izabel, identificada lesão ocupando cerca de 50% da circunferência, sendo realizada biópsia da lesão (Figura 1). A anatomia patológica demonstrou proliferação fusocelular, atipia moderada, figuras de mitose 02/10 campos. Resultado da imuno-histoquímica sugestivo de tumor estromal

gastrointestinal (GIST), positivo para CKIT - CD117, CD34 e DOG-1, Ki67 5%.

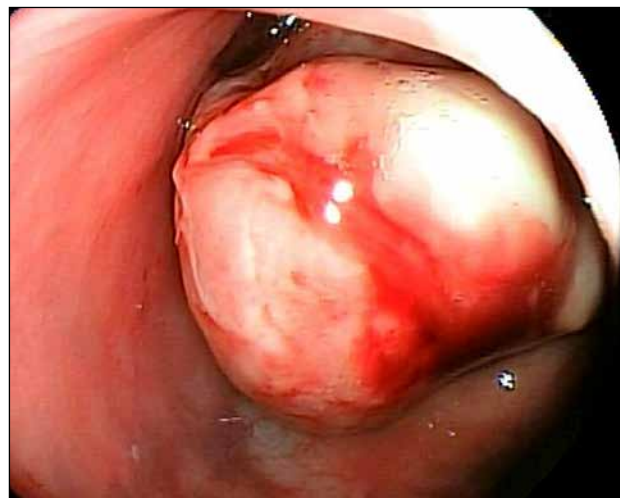
Realizou exames de estadiamento, ressonância magnética da pelve e demonstrou formação expansiva nodular com envolvimento transmural da parede lateral direita do reto médio medindo cerca de 5,2x4,0x3,4 cm (Figura 2), iniciando a cerca de 7,0cm da borda anal ocupando parte da gordura do quadrante posterior do mesorreto, estimada em 0,5cm; ausência de linfonomegalias pélvicas. A tomografia de tórax sem evidência de lesões suspeitas.

Apresentou quadro de oclusão intestinal aguda com dor abdominal e vômitos refratários e realizou colostomia em alça, sendo encaminhada para o serviço de oncologia clínica, onde realizou quimioterapia neoadjuvante com Imatinibe, iniciada, para posterior programação cirúrgica definitiva.

Submetida a retossigmoidectomia (Figura 3), houve instabilidade hemodinâmica, secundária à hemorragia pélvica de difícil controle, optando-se por confecção de colostomia terminal, além de ooforectomia direita devido a volumoso cisto ovariano, identificado no intraoperatório.

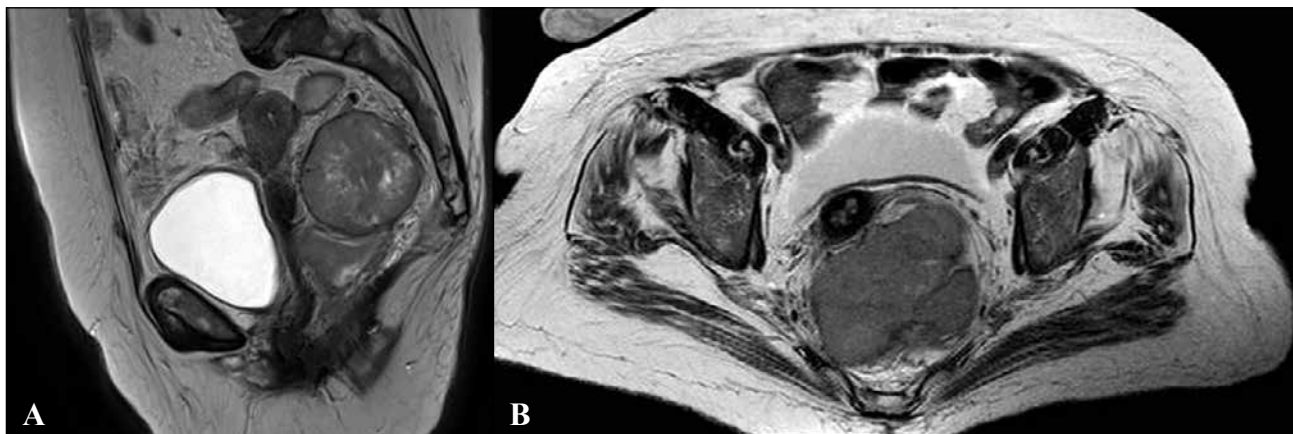
Paciente evoluiu com estabilidade clínica e hemodinâmica, sem necessidade de drogas vasoativas e suporte transfusional em pós-

**Figura 1.** Lesão estenosante vista em retossigmoidoscopia flexível.

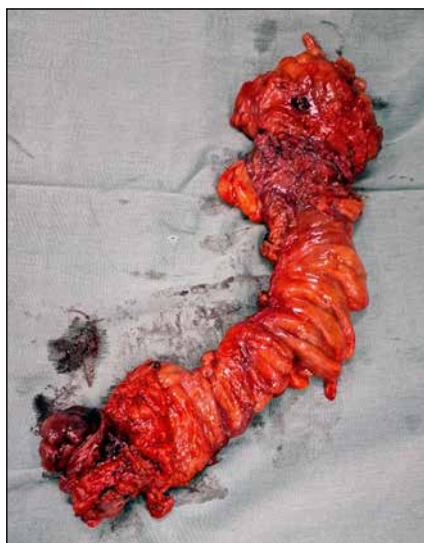



**Figura 2A e 2B.** Ressonância magnética da pelve corte axial T2 (esquerda) e sagital T2.



**Figura 3.** Peça cirúrgica.



operatório, mantendo parâmetros clínicos e laboratoriais estáveis, tendo recebido alta no dia 23/04/24 em boas condições clínicas.

Retorno ambulatorial com resultado de anatomia patológica com neoplasia fusocelular, 5,8cm, unifocal, margens livres (mais próxima a 0,2mm), linfonodos livres (0/15), índice mitótico de 1/5 mm<sup>2</sup>. O estudo com imuno-histoquímica positivo para CD34, CKIT-CD117, DOG-1, Ki-67, actina de músculo liso, com baixo grau histológico.

### Discussão

Os tumores estromais do trato gastrointestinal (GISTs) são tumores mesenquimais originados das células intersticiais de Cajal, responsáveis pela motilidade do trato gastrointestinal e que se localizam na camada muscular da mucosa e na camada muscular própria, respectivamente, a segunda e a quarta camadas vistas na ultrassonografia endoscópica, por conta disso, muitas vezes se apresentam como uma lesão recoberta por mucosa íntegra.<sup>1</sup>

O diagnóstico é feito através da análise de exames de imagem endoscópicos, que podem ser associados à ultrassonografia endoscópica para punção e biópsia da lesão suspeita.<sup>3</sup> Para GISTs em reto, é preferível o uso de ressonância magnética em detrimento da tomografia computadorizada em virtude da melhor caracterização das estruturas pararetais e de metástases hepáticas.

A análise histológica poderá variar, mas, em geral, demonstra a presença de células fusiformes. A imuno-histoquímica pode demonstrar positividade para os marcadores CD117 (c-KIT), CD34, DOG-1, PKC-theta, proteína S100, desmina e actina de músculo liso.<sup>4</sup>

O padrão-ouro para abordagem terapêutica dessa patologia é a ressecção a R0 (com margens

livres) associado ou não à terapia adjuvante com um inibidor de tirosina quinase (Imatinibe).<sup>5</sup> Tumores em que não é possível a ressecção com margens livres ou que se apresentam em localização onde a realização da cirurgia a R0 seja excessivamente mórbida, como, por exemplo, lesões que acometem o esfíncter anal ou estão muito próximas dele, devem ser submetidos a terapia neoadjuvante com imatinibe por 6 a 12 meses.

Uma metanálise demonstrou que o uso de imatinibe neoadjuvante em GISTs de reto foi associada a uma maior sobrevida global e um aumento das ressecções com margens livres, assim permitindo o downstaging do tumor e possibilidade de ressecções menos agressivas, entretanto, não houve diferença estatística no tempo livre de doença na comparação entre pacientes submetidos à ressecção a R0 ou ao uso de terapia neoadjuvante.<sup>6</sup>

O risco de metástases, recorrências e prognóstico desses pacientes é detalhado por diversos modelos, o mais utilizado é o modelo da Armed Forces Institute of Pathology (AFIP) que leva em consideração o índice mitótico, tamanho do tumor e sítio primário. No presente estudo, o paciente apresentava lesão em reto, de cerca de 5 cm de tamanho a 8 cm da borda anal, sendo optada pela realização de terapia neoadjuvante com imatinibe por 6 meses, seguida de ressecção da lesão e posterior terapia adjuvante, também com imatinibe.

## Conclusão

Os GIST de reto são neoplasias raras, uma causa incomum de sangramento digestivo, sendo a análise imuno-histoquímica dos fragmentos de biópsia essencial na definição diagnóstica. A cirurgia curativa com ressecção R0 associada à terapia adjuvante com imatinibe é o tratamento padrão-ouro, com a possibilidade de terapia neoadjuvante com imatinibe em casos selecionados para redução de volume tumoral, maior preservação de tecidos saudáveis e melhor resultado cirúrgico.

## Referências

1. Zhao X, Yue C. Gastrointestinal stromal tumor. *J Gastrointest Oncol.* 2012 Sep;3(3):189-208.
2. Nahas CSR et al. Gastrointestinal Stromal Tumor Of The Rectum Treated With Neoadjuvant Imatinib Followed By Transanal Endoscopic Microsurgery. *Arq Bras Cir Dig.* 2015;28(1):87-9.
3. Casali PG et al. Gastrointestinal stromal tumours: ESMO-EURACAN Clinical Practice Guidelines for diagnosis, treatment and follow-up. *Ann Oncol.* 2018 Oct 1;29.
4. Zifeng Y et al. Transanal versus nontransanal surgery for the treatment of primary rectal gastrointestinal stromal tumors: a 10-year experience in a high-volume center. *Ann Transl Med.* 2020;8(5):2.
5. Hitoshi K et al. Management of rectal gastrointestinal stromal tumor. *Transl Gastroenterol Hepatol.* 2018;3.
6. Zhen L et al. Comparison of prognosis between neoadjuvant imatinib and upfront surgery for GIST: A systematic review and meta-analysis. *Front. Pharmacol.* 2022;13:966486.

## RELATO DE CASO



## Tateando Palavras: Possibilidades de Escuta para um Paciente Traqueostomizado

### *Groping for Words: Possibilities of Listening to a Tracheostomized Patients*

Thalita S. Almeida de Morais<sup>1\*</sup>, Ramon Souza Lopes<sup>1</sup>

<sup>1</sup>Serviço de Psicologia do Hospital Santa Izabel, Santa Casa de Misericórdia da Bahia; Salvador, Bahia, Brasil

**Introdução.** Pacientes hospitalizados podem ter restrições de comunicação verbal devido vários fatores, como a traqueostomia. A utilização de recursos de comunicação alternativa visa romper as barreiras de comunicação existentes e possibilitar ao indivíduo uma forma de se expressar e ser mais ativo em seu processo. **Objetivo.** Descrever a atuação do psicólogo hospitalar com um paciente traqueostomizado internado em enfermaria. **Materiais e Métodos.** Trata-se de um estudo descrito no formato de relato de experiência, que ocorreu durante o estágio acadêmico, quando um dos autores era discente da pós-graduação de Psicologia Hospitalar. Para tal, foram utilizadas anotações pessoais, além de artigos extraídos da base de dados SCieLO, Portal BVS e PEPSIC. **Resultados.** Intervenções através da comunicação alternativa são eficazes e podem ser adotadas com pacientes que, por motivos de traqueostomia, não podem se comunicar verbalmente. Tais práticas colaboram para o bem-estar, segurança, assistência com qualidade e um cuidado humanizado. **Conclusão.** Relatar essa experiência permitiu discutir formas de manejo e melhorias nos processos de cuidado, e, portanto, fica evidente que esses atendimentos são realmente possíveis e frutíferos.

**Palavras-chave:** Psicologia Hospitalar; Traqueostomia; Comunicação Alternativa.

**Introduction.** Hospitalized patients may have verbal communication restrictions due to several factors, such as tracheostomy. Using alternative communication resources aims to break down existing communication barriers and allow individuals to express themselves and be more active in their process. **Objective.** To describe the role of a hospital psychologist with a tracheostomized patient admitted to the ward. **Materials and Methods.** This is a study described in the format of an experience report, which took place during an academic internship when one of the authors was a postgraduate student in Hospital Psychology. We used personal notes and articles extracted from the SCieLO, VHL Portal, and PEPSIC databases were used. **Results.** Interventions through alternative communication are practical and can be adopted with patients who, due to tracheostomy, cannot communicate verbally. Such practices contribute to well-being, safety, quality assistance, and humanized care. **Conclusion.** Reporting this experience allowed us to discuss forms of management and improvements in care processes, and, therefore, it is evident that these services are genuinely possible and fruitful.

**Keywords:** Hospital Psychology; Tracheostomy; Alternative Communication.

#### Correspondence addresses:

Dra. Thalita S. Almeida de Morais  
thalita.sba@gmail.com

Received: March 17, 2024

Revised: May 26, 2024

Accepted: May 28, 2024

Published: June 30, 2024

#### Data Availability Statement:

All relevant data are within the paper and its Supporting Information files.

**Funding:** This work was the result of authors' initiative. There was no support of research or publication funds.

**Competing interests:** The authors have declared that no competing interests exist.

#### Copyright

© 2023 by Santa Casa de Misericórdia da Bahia. All rights reserved.  
ISSN: 2526-5563  
e-ISSN: 2764-2089



No hospital a comunicação é primordial em diversos contextos do itinerário terapêutico do paciente. A comunicação é o laço que firma a relação que se estabelece desde a admissão<sup>1</sup>. Entende-se ainda como uma necessidade básica do ser humano para socialização e expressão de desejos e sentimentos. Além da possibilidade de se expressar, a comunicação proporciona a participação do paciente nas decisões sobre seu tratamento e reabilitação<sup>3</sup>.

As restrições na comunicação podem ocorrer devido ventilação mecânica, sedativos, fraqueza neuromuscular, traqueostomia, problemas respiratórios, entre outros.<sup>4,5</sup> A disfunção da fala favorece raiva, ansiedade, frustração, confusão, estresse pós-traumático, desamparo, isolamento, medo e solidão,<sup>2,4,6,7</sup> assim como impactos fisiológicos<sup>3</sup>. À medida que a comunicação se torna possível, espera-se que os sentimentos negativos reduzam,<sup>8</sup> a satisfação com o tratamento aumente, ocorra melhora na saúde física e menos sintomas de ansiedade e depressão.<sup>9</sup>

## **Materiais e Métodos**

Trata-se de um relato de experiência através dos atendimentos feitos a um paciente traqueostomizado, por um discente do curso de pós-graduação em Psicologia Hospitalar da Faculdade Santa Casa. Esse caso foi atendido no Hospital Santa Izabel (HSI) – Santa Casa da Bahia, em Salvador – Bahia, na enfermaria do Sistema Único de Saúde (SUS), em maio de 2022. O nome utilizado foi fictício, com intuito de preservar a identidade do paciente. Descreve a experiência através do esforço acadêmico-científico, por intermédio da aplicabilidade crítica reflexiva com embasamento teórico-metodológico<sup>10</sup>. Os artigos foram extraídos da base de dados SCieLO, Portal BVS e PEPSIC. Como critérios de inclusão: apresentação do recorte temático e artigos publicados nos últimos 20 anos, a partir dos descritores: psicologia hospitalar; paciente traqueostomizado; comunicação alternativa.

## **Relato de Caso (Sr Riso)**

Paciente de 65 anos, internado na enfermaria para tratamento de câncer de cabeça e pescoço, em uso de traqueostomia. Os atendimentos psicológicos acontecem à beira leito. Inicialmente, Sr Riso encontrava-se lúcido e orientado, mas ansioso e agitado, em função da impossibilidade de verbalizar. Foi sugerida a prancha de comunicação, que é confeccionada em papel e composta por imagens, letras e números.

O paciente optou pela comunicação através do alfabeto, formando palavras apontando as letras. Durante os atendimentos, o psicólogo, logo em seguida, verbalizava as palavras, a fim de confirmar se a mensagem foi entendida corretamente. Vale ressaltar que, enquanto as letras são tateadas, é importante o respeito ao tempo de construção, pois tentar antecipar ou adivinhar apressadamente as palavras, pode gerar desconforto e ansiedade no paciente, podendo o profissional passar a impressão de não estar disponível para aguardar o tempo de construção necessário e prejudicar o vínculo terapêutico.

Através da comunicação, foi possível conhecer a história do paciente, avaliar o estado mental e emocional, compreensão da doença e tratamento, adaptação à hospitalização, entre outros. Também foi possível favorecer a expressão de sentimentos e emoções e auxiliar na discriminação de estratégias de autorregulação emocional e enfrentamento. As necessidades e desejos expressos foram validados e acolhidos pelo profissional que buscou alinhamento com a equipe, sempre que necessário.

Sr Riso, comunicativo e com melhora no humor, conseguiu expressar suas expectativas frente à situação. Além disso, trabalhou-se o autocuidado durante a internação e os planos para a alta hospitalar, considerando a dinâmica familiar, aspectos psicossociais e a manutenção do cuidado orientado pela equipe multiprofissional no retorno ao domicílio. Foram realizados cinco atendimentos ao paciente e familiares até o momento da alta.

## Discussão

A traqueostomia visa possibilitar a respiração nos casos de cirurgias de cabeça e pescoço. É um procedimento cirúrgico no qual uma cânula é inserida, por meio de um orifício na traqueia. Além da alteração da imagem corporal, caracterizada pela presença da abertura na parede da traqueia, é responsável por alterações na anatomia e fisiologia do sistema respiratório, fundamentais para a produção vocal.<sup>11</sup> A dificuldade na comunicação entre o paciente e a equipe prejudica sua participação no tratamento e na interação social.<sup>2,3,9</sup>

Existem métodos para serem adaptados aos pacientes, sejam eles verbais ou não verbais, que colaboram para o bem-estar, segurança e respeito, constituindo ferramenta fundamental para prestação de assistência com qualidade. Além de diminuir os conflitos, favorece o vínculo entre paciente e equipe, bem como uma melhor aceitação, elaboração e uma adaptação mais saudável,<sup>12,14</sup> possibilitando a identificação das necessidades de saúde e um cuidado humanizado.<sup>13</sup>

O recurso de comunicação mais adequado para cada paciente depende da avaliação, que deve ser individualizada,<sup>15</sup> através de conhecimento especializado e baseado em evidências científicas.<sup>16</sup> No que diz respeito à prancha de comunicação, esta inclui imagens com as principais necessidades (banho, dor, mudanças de decúbito, frio, calor, higiene, entre outras); sentimentos (alegria, tristeza, medo, preocupação, entre outros); sinais de sim e não; e dispõem ainda de letras e números, permitindo a formação de palavras e frases, favorecendo a autonomia de expressar-se mais livremente.<sup>17</sup>

A atuação do psicólogo com pacientes impossibilitados da fala deve ser conjunta a um trabalho multiprofissional,<sup>18</sup> contudo observa-se pouco incentivo ao uso de técnicas de comunicação e ao aprimoramento profissional sobre o tema.<sup>19</sup> A produção científica brasileira é escassa em relação a outros países.<sup>20</sup> Embora muitas estratégias de comunicação estejam disponíveis, estas não são

utilizadas rotineiramente. Assim é necessário fornecer mais informações aos profissionais para garantir uma comunicação de qualidade, com capacidade de alcançar mais pacientes.<sup>3</sup>

## Conclusão

Foi possível abordar, a partir de um relato de experiência, a temática do psicólogo no contexto hospitalar e atuação em enfermagem através da utilização da prancha de comunicação no acompanhamento a um paciente traqueostomizado. Destaca-se as dificuldades encontradas, bem como as possibilidades de intervenções a partir do recurso utilizado. Observa-se a importância de permitir ao paciente a expressão e torná-lo ativo no seu processo de adoecimento, uma vez que os estudos mostram que a comunicação eficaz favorece o prognóstico e a satisfação com a assistência.

A Psicologia Hospitalar auxilia o paciente a lidar com aspectos subjetivos do adoecimento e os desdobramentos, muitas vezes abruptos. Um novo cenário se descortina e o psicólogo auxilia o paciente nesta travessia. Não é suficiente estar ancorado apenas em arcabouços teóricos e técnicos, tal contexto exige flexibilidade, empatia e disponibilidade. Sem dúvidas, há muito o que ser feito. Esses atendimentos são possíveis e frutíferos.

## Referências

1. Silva BL, Souza AL, Oliveira MF, Santos AC, Gomes AM, Melo ES. Comunicação com pacientes intubados em ambiente de pronto atendimento: revisão de literatura. *Cuid Enferm.* 2021;15(1):104-110.
2. Franco NDM. Uma linguagem para modelagem do vocabulário de pranchas de comunicação alternativa. 2014.
3. Silva NCNR, Cruz I. Nursing evidence-based interprofessional practice guidelines for impaired verbal communication in ICU—Systematic Literature Review. *Journal of Specialized Nursing Care.* 2019;11(1).
4. Flinterud SI, Andershed B. Transitions in the communication experiences of tracheostomised patients in intensive care: a qualitative descriptive

- study. *Journal of Clinical Nursing*. 2015;24(15-16):2295-2304.
5. Ariffina SM, Ludinb SM, Arifinc SRM. Being Voiceless: A Review On Patient Communication In Intensive Care Unit. *Systematic Reviews in Pharmacy* 2020;11(12):1328-1333.
  6. Heidary A, Hajiabadi F. The difficulty of being voiceless and attempt for expressing needs among conscious mechanical ventilation patients in ICU: a qualitative study. *Navid No.* 2020;23(74):19-31.
  7. Leung CC, Pun J, Lock G, Slade D, Gomersall CD, Wong WT, et al. Exploring the scope of communication content of mechanically ventilated patients. *Journal of Critical Care* 2018;44:136-141.
  8. Hosseini SR, Hasanloei MAV, Feizi A. The effect of using communication boards on ease of communication and anxiety in mechanically ventilated conscious patients admitted to intensive care units. *Iranian Journal of Nursing and Midwifery Research* 2018;23(5):358.
  9. Mangafic S, Axelsson B, Holzmann MJ, Arbeus M, Bjurman C. Communication in intensive care units and cardiac wards—A literature review and personal experiences. *Journal of Hospital Administration* 2019;8(1).
  10. Mussi RFF, Flores FF, Almeida CB. Pressupostos para a elaboração de relato de experiência como conhecimento científico. *Revista Práxis Educacional* 2021;17(48):60-77.
  11. Barros AP, Portas JG, Queija DS. Implicações da Traqueotomia na Comunicação e na Deglutição. *Rev Bras Cirurgia Cabeça Pescoço* 2009;38(3):202-07.
  12. Gaspar MRF, Massi GAA, Gonçalves CGO, Willig MH. A equipe de enfermagem e a comunicação com o paciente traqueostomizados. *Rev CEFAC* 2015;17(3):734-44.
  13. Peterson AA, Carvalho EC. Campos. Comunicação terapêutica na Enfermagem: dificuldades para o cuidar de idosos com câncer. *Rev Bras Enferm.* 2011;64(4):692-7.
  14. Alves DY. A Comunicação no Relacionamento Interpessoal Enfermeiro/Cliente Idoso Oncológico submetido à traqueostomia de urgência. [dissertação] Rio de Janeiro (RJ): Universidade Federal do Rio de Janeiro – UNIRIO; 2008.
  15. Grossbach I, Stranberg S, Chlan L. Promoting Effective Communication for Patients Receiving Mechanical Ventilation. *Critical Care Nurse* 2011;31(3):46-60.
  16. Batty S. Communication, swallowing and feeding in the intensive care unit patient. *British Association of Critical Care Nurses. Nursing in Critical Care.* 2009;14(4):175-9.
  17. Costa BR, et al. O impacto do comportamento não verbal no contexto da psicologia hospitalar. *R R S-F E S G O, Goiânia – GO* 2020;3:1-5.
  18. Ortiz BRDA, Gieger FF, Grzybowski LS. Pacientes com limitação na comunicação verbal: prática do psicólogo na UTI. *Psicologia Hospitalar* 2016;14(2):42-62.
  19. Silva JS, de Souza ERF. A comunicação com pacientes sob ventilação mecânica invasiva em uma unidade de terapia intensiva no interior de minas gerais sob a perspectiva da equipe de enfermagem. *Revista Brasileira de Ciências da Vida* 2017;5(2).
  20. Carvalho DND, Queiroz IDP, Araújo BCL, Barbosa SLDS, Carvalho VCB, Carvalho SD. Augmentative and alternative communication with adults and elderly in the hospital environment: an integrative literature review. *Revista CEFAC* 2020;22(5).

## RESUMO DE ARTIGO



## Artrodese Tibiotalocalcaneana Minimamente Invasiva

### *Minimally Invasive Tibiotalocalcaneal Arthrodesis*

Fernando Delmonte Moreira<sup>1\*</sup>, Jorge Eduardo de Schoucair Jambeiro<sup>1</sup>, Antero Tavares Cordeiro Neto<sup>1</sup>, Alex Guedes<sup>2</sup>

<sup>1</sup>Grupo de Cirurgia do Pé e Tornozelo; <sup>2</sup>Grupo de Oncologia Ortopédica, Hospital Santa Izabel; Salvador, Bahia, Brasil

A osteoartrite do tornozelo (OAT) está associada a quadro algico e limitação funcional variável, demandando tratamento clínico e eventual indicação cirúrgica quando as medidas conservadoras são inefetivas – a artrodese tem sido o procedimento de escolha, por reduzir a dor, restaurar o alinhamento articular e tornar o segmento estável, preservando a marcha.<sup>1-3</sup>

A artrodese tibiotalocalcaneana (ATTC) minimamente invasiva, mediante haste intramedular retrógrada bloqueada (HIMRB) tem sido indicada pelas vantagens biomecânicas (carga compartilhada, maior rigidez à flexão, compressão dinâmica e estabilidade rotacional) e biológicas (grande área de contato ósseo, procedimento minimamente invasivo, cruentização articular que produz “calda” osteocartilaginosa com potencial hematopoiético).<sup>3,4</sup>

O presente estudo relata três casos (três tornozelos) de pacientes do sexo masculino, com entre 49 e 63 anos de idade, portadores de OAT secundária (Figura 1), com escore American Orthopaedic Foot and Ankle Society Ankle-Hindfoot Scale (AOFAS AHS) pré-operatório de 27 a 39 pontos (Tabela 1), tratados mediante artrodese tibiotalocalcaneana minimamente invasiva utilizando haste intramedular retrógrada bloqueada (Figura 2).

A permanência hospitalar foi de um dia, e os pacientes foram autorizados para carga imediata com órteses removíveis para deambulação, conforme tolerado. O tratamento fisioterápico, introduzido desde o internamento, foi mantido, priorizando-se treino de marcha, ganho de força e propriocepção.

Foi realizado acompanhamento clínico e radiográfico nas semanas 1, 2, 6, 12 e 24. Após evidências de consolidação (entre a 6<sup>a</sup> e a 10<sup>a</sup> semanas), as órteses foram retiradas.

Um paciente queixou-se de dor no pós-operatório imediato e, ao final do 1.º ano, apenas um paciente apresentou dor durante a reabilitação, resolvida completamente com analgésicos (Tabela 1).

**Correspondence addresses:**

Dr. Fernando Delmonte  
fernandodelmonte.br@gmail.com

**Received:** March 3, 2024

**Revised:** May 10, 2024

**Accepted:** May 25, 2024

**Published:** June 30, 2024

**Data Availability Statement:**

All relevant data are within the paper and its Supporting Information files.

**Funding:** This work was the result of authors' initiative. There was no support of research or publication funds.

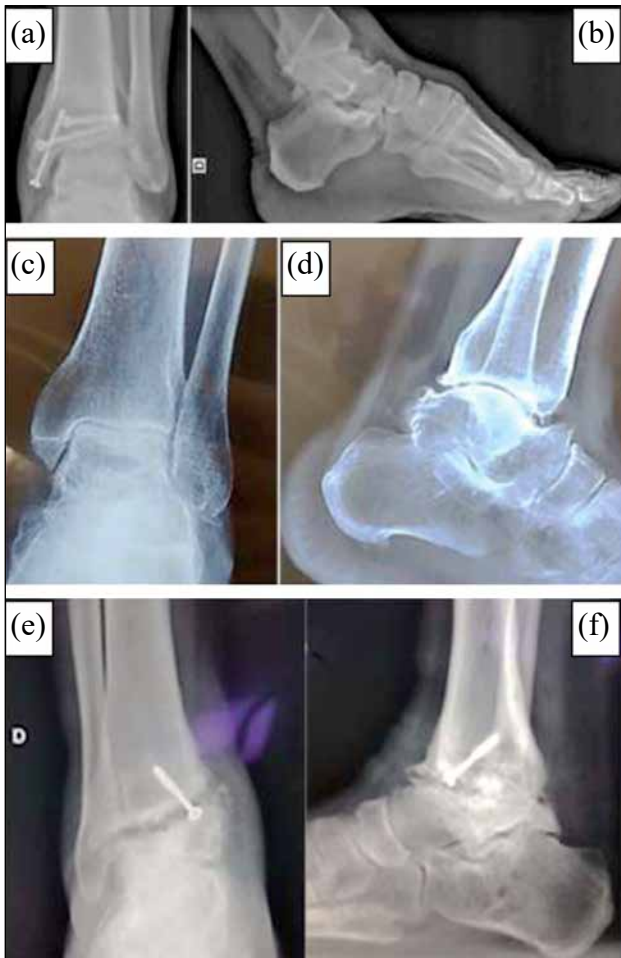
**Competing interests:** The authors have declared that no competing interests exist.

**Copyright**

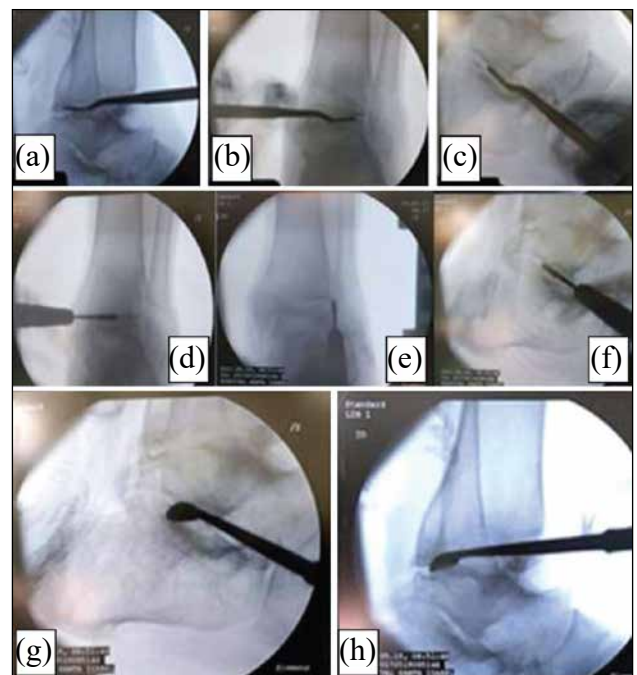
© 2024 by Santa Casa de Misericórdia da Bahia. All rights reserved.  
ISSN: 2526-5563  
e-ISSN: 2764-2089

**Artigo Original:** Moreira FD, Jambeiro JES, Cordeiro AT, Oliveira JA, Leão FF, Guedes A. Minimally Invasive Tibiotalocalcaneal Arthrodesis with Blocked Retrograde Intramedullary Nail - Report of Three Cases. Rev Bras Ortop (Sao Paulo). 2021 Oct 25;59(1):e143-e147. doi: 10.1055/s-0041-1731356.

**Figura 1.** Aspecto radiográfico pré-operatório. (a-f). Aspecto radiográfico pré-operatório: (a, b) caso 1 - seqüela de fratura do pilão tibial; (c, d) caso 2 - instabilidade crônica do tornozelo; e (e, f) caso 3 - falha na artrodese tibiotalar.



**Figura 2.** Identificação das articulações. (a-h). Os pacientes foram posicionados em decúbito dorsal em mesa cirúrgica radiotransparente, sob sedação, bloqueio e antibioticoprofilaxia, sem isquemia ou tração. A cruentização das superfícies articulares seguiu as seguintes etapas: (a-c) identificação das articulações tibiotalar e subtalar através dos respectivos portais; (d-f) introduzida fresa cônica motorizada de 4,3 mm para cruentização articular; e, (g, h) complementação da cruentização com curetas, expondo o osso subcondral. A seguir, era realizada a fixação com haste.



Atualmente, os pacientes não apresentam queixas, retornando às atividades sem restrições (Figuras 3 e 4) – um deles, à prática de futebol e rapel. AAOFAS AHS pós-operatória foi de 68 a 86 pontos (Tabela 1).

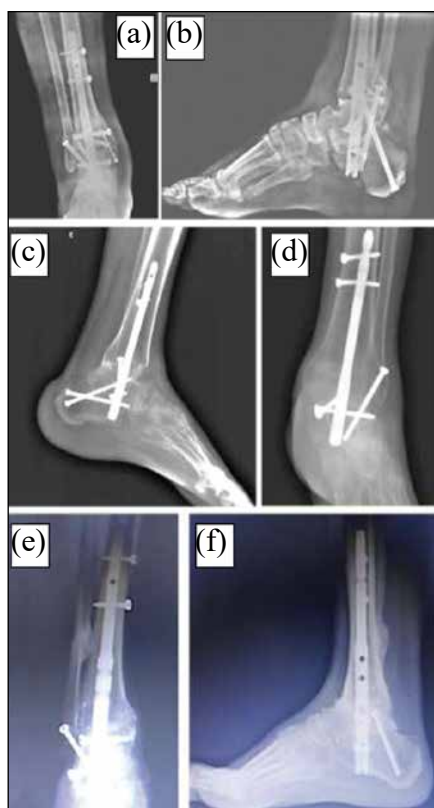
## Referências

1. Baumbach SF, Massen FK, Hörterer S et al. Comparison of arthroscopic to open tibiotalocalcaneal arthrodesis in high-risk patients. *Foot Ankle Surg* .2019;25(06):804–811.
2. Vilà y Rico J, Rodriguez-Martin J, Parra-Sanchez G, Marti Lopez-Amor C. Arthroscopic tibiotalocalcaneal arthrodesis with locked retrograde compression nail. *J Foot Ankle Surg*. 2013;52(04):523–528.
3. Coughlin MJ, Nery C, Baumfeld D, Jastifer J. Artrodese tibiotalar compressiva com o uso de placa bloqueada lateral. *Rev Bras Ortop*. 2012;47(05):611–615.
4. Biz C, Hoxhaj B, Aldegheri R, Iacobellis C. Minimally invasive surgery for tibiotalocalcaneal arthrodesis using a retrograde intramedullary nail: preliminary results of an innovative modified technique. *J Foot Ankle Surg*. 2016;55(06):1130–1138.

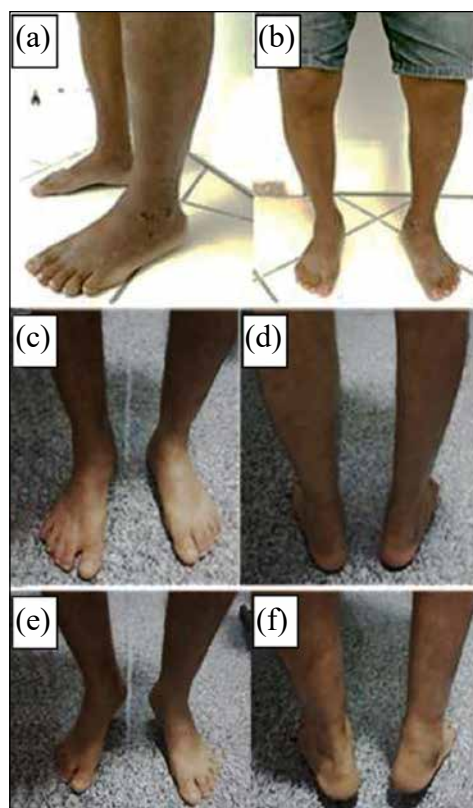
**Tabela 1.** Descrição dos achados clínicos, American Orthopaedic Foot and Ankle Society Ankle-Hindfoot Scale (AOFAS-AH) pré e pós-operatórios e complicações.

	<b>Caso 1</b>	<b>Caso 2</b>	<b>Caso 3</b>
<b>Gênero</b>	Masculino	Masculino	Masculino
<b>Idade (Anos)</b>	49	61	63
<b>Queixa Principal</b>	Dor	Dor	Dor
<b>Lado</b>	Esquerdo	Esquerdo	Direito
<b>Arco de Movimento</b>	5°	25°	10°
<b>Deformidade</b>	Valgo	Neutro	Valgo
<b>Diagnóstico</b>	Sequela de fratura do pilão tibial	Instabilidade crônica do tornozelo	Falha na artrodese tibiotalar
<b>Início de Carga (Semanas)</b>	1	1	1
<b>Tempo de Consolidação (Semanas)</b>	10	6	8
<b>AOFAS-AH Pré-operatório</b>	39	33	27
<b>AOFAS-AH Pós-operatório</b>	68	72	86
<b>Complicação Precoce</b>	Não	Dor, resolvida com analgésicos	Não
<b>Complicação Tardia</b>	Não	Não	Dor, resolvida com analgésicos

**Figura 3.** (a-f). Aspecto radiográfico no pós-operatório tardio dos casos 1 (a, b), 2 (c, d) e 3 (e, f).



**Figura 4.** (a-f). Aspecto pós-operatório do caso 2 (a, b) e do caso 3 (c-f).



## Instruções para Autores

Os autores devem encaminhar o manuscrito em Português com abstract em Inglês, salvo artigos originais que devem ser encaminhados tanto em Português como em Inglês. O manuscrito deve conter uma carta de apresentação para o Editor-Chefe da revista, com todos os dados do autor correspondente, como filiação (e coautores), endereço, número de telefone e e-mail. Os artigos devem ser submetidos pelo autor correspondente através de e-mail [rchsi@santacasaba.org.br](mailto:rchsi@santacasaba.org.br) ou do site [www.revistacientifica.hospitalsantaizabel.org.br](http://www.revistacientifica.hospitalsantaizabel.org.br). Juntamente com a carta de apresentação, o autor correspondente deverá encaminhar uma declaração assinada, confirmando que o conteúdo do manuscrito representa a opinião dele e dos coautores, assim como não há conflito de interesses, além da informação de que o manuscrito não foi nem está sendo submetido ou sobreposto/duplicado em outra revista. Os manuscritos que obrigatoriamente necessitaram de uma aprovação do Comitê de Ética, deve apresentar o ofício e o número; assim como, manuscritos que obtiveram fundos de financiamento, devem indicá-los.

Os manuscritos podem ser submetidos nas seguintes categorias:

- Investigação básica ou clínica original (artigos originais sobre temas de amplo interesse no campo da medicina). Congratulamo-nos com trabalhos que discutem aspectos epidemiológicos da saúde, ensaios clínicos e relatórios de investigações de laboratório.

- Apresentação e discussão de casos (os relatos de caso devem ser cuidadosamente documentados e devem ser importantes porque ilustram ou descrevem características incomuns ou têm implicações práticas importantes).
- Briefs de novos métodos ou observações.
- Resumos de artigos (artigos já publicados, sumarizados, com uma nova abordagem crítica).
- Atualização de tema ou revisões de última geração (revisões sobre tópicos importantes para leitores em diferentes áreas geográficas).
- Artigos multiprofissionais (artigos que apresentem a importância da interdisciplinaridade na área de saúde).
- Cartas ao editor ou editoriais referentes a publicações anteriores ou contendo breves relatos de descobertas incomuns ou preliminares.
- Estado de arte, contendo ideias, hipóteses e comentários (artigos que avançam para hipóteses ou representam uma opinião relacionada a um tópico de interesse atual).

Os autores devem fazer o checklist do manuscrito antes de enviá-lo à Revista.

Os suplementos da Revista incluem artigos sob um tema unificador, como aqueles que resumem apresentações de simpósios ou se concentram em um assunto específico. Estes serão adicionados à publicação periódica e serão revisados da mesma maneira que os manuscritos submetidos.

## Política Editorial

Os editores da Revista reservam o direito de editar os manuscritos submetidos em relação à clareza, gramática e estilo. Os autores terão a oportunidade de revisar essas alterações na prova final, antes da impressão do manuscrito. Alterações e revisões no conteúdo apenas serão aceitas para impressão após as provas finais serem assinadas pelo autor, com anuência dos coautores.

A Revista Científica Hospital Santa Izabel não aceita artigos duplicados, sobrepostos ou que estejam sendo submetidos em outro Jornal.

## Processo de Revisão por Pares

Todos os manuscritos originais serão encaminhados a um Editor Associado pelo



Editor-Chefe, ou enviados a especialistas *ad hoc* para revisão por pares. Entretanto, é o Editor-Chefe que toma a decisão final de aceitar, rejeitar ou solicitar revisão do manuscrito. Um pedido de revisão não garante a aceitação do manuscrito revisado.

Os manuscritos também podem ser enviados para revisão estatística ou revisores *ad hoc*. O tempo médio da submissão até a primeira decisão é de três semanas.

### Revisões

Manuscritos devem ser reenviados pelos autores após a revisão, quando necessária, até quinze dias após a solicitação. O texto revisado deve incluir resposta ponto a ponto e deve indicar quaisquer alterações adicionais feitas pelo autor. Qualquer alteração na autoria, incluindo uma mudança na ordem dos autores, deve ser acordada por todos os autores, e uma declaração assinada por todos deve ser submetida à redação.

### **Estilo**

Os manuscritos podem ser submetidos em formato eletrônico pelo site [www.revistacientifica.hospitalsantaizabel.org.br](http://www.revistacientifica.hospitalsantaizabel.org.br) ou pelo e-mail [rchsi@santacasaba.com.br](mailto:rchsi@santacasaba.com.br). Cada manuscrito terá um número de registro. O arquivo deve ser enviado em Word ou no arquivo de formato de documento RTF para textos e JPG (300dpi) para figuras.

Os autores devem ser indicados em uma carta de apresentação com endereço, número de telefone e e-mail do autor correspondente. O autor correspondente será convidado a fazer uma declaração confirmando que o conteúdo do manuscrito representa a opinião dos coautores e que nem o autor correspondente nem os coautores têm manuscritos submetidos/sobrepostos ou duplicados em outros jornais.

Os textos dos manuscritos devem conter: título, resumo, corpo do texto (com subtópicos, como Introdução, Objetivo, Material e Métodos, Resultados, Discussão, Conclusão; ou outros

subtópicos que não de artigos originais), agradecimentos, referências, tabelas, figuras e legendas. O running title não deve ultrapassar 40 caracteres e devem estar no topo de cada página, assim como a paginação. As referências devem seguir o “Requisitos Uniformes para Manuscritos Submetidos a Revistas Biomédicas” ou “Estilo de Citação Vancouver” (vide American Medical Association Manual of Style: a guide for authors and editors). Títulos de periódicos não listados no Index Medicus devem ser escritos por extenso.

### **Aprovação do Comitê de Ética**

Artigos que necessitem de aprovação em Comitê de Ética devem encaminhar ofício de aprovação com número específico (número de protocolo e / ou certificação de aprovação deve ser enviada após as referências). O número do protocolo deve ser incluído no final da seção Introdução do artigo.

### **Ética**

Falsificação ou fabricação de dados, plágio, incluindo publicação duplicada do trabalho dos próprios autores sem a devida citação e apropriação indébita do trabalho são práticas inaceitáveis. Quaisquer casos de má conduta ética serão tratados com rigor de acordo com as leis vigentes.

### **Conflitos de Interesse**

No momento da submissão, cada autor deve revelar qualquer interesse financeiro ou afim, direta ou indiretamente, ou outras situações que possam levantar a questão do viés no trabalho apresentado ou as conclusões, implicações ou opiniões declaradas - incluindo fontes pertinentes comerciais ou outras de financiamento para o(s) autor(es) individual(is) ou para o(s) departamento (s) ou organização(ões) associada(s) e relações pessoais. Existe um potencial conflito de interesses quando alguém envolvido no



processo de publicação possui interesse financeiro ou de outra ordem nos produtos ou conceitos mencionados em um manuscrito submetido ou em produtos concorrentes que possam influenciar seu julgamento.

### **Isenção de Responsabilidade Material**

As opiniões expressas na Revista são as dos autores e colaboradores e não necessariamente reflete aquelas da Revista, dos editores,

revisores ou do conselho editorial da Revista, isentando-a de responsabilidades cíveis e criminais.

### **Declaração de Privacidade**

Os nomes e endereços de e-mail inseridos nesta Revista serão utilizados para o propósito deste periódico e não serão disponibilizados para qualquer outra finalidade ou qualquer outra parte.

## Políticas de Estilo (Resumo)

Artigo	Original		Revisão/ Atualização de Tema		Resumo de Artigo		Relato de Caso		Editorial: Carta ao Editor		Multi-profissional		Estado da Arte	
	Idioma	Times ou Arial	Português + Abstract e Título - Inglês	Times ou Arial	Português + Abstract e Título - Inglês	Times ou Arial	Português + Abstract e Título - Inglês	Times ou Arial	Português + Título - Inglês	Times ou Arial	Português + Título - Inglês	Times ou Arial	Português + Abstract e Título - Inglês	
Fonte (tipo)	Times ou Arial	Times ou Arial	Times ou Arial	Times ou Arial	Times ou Arial	Times ou Arial	Times ou Arial	Times ou Arial	Times ou Arial	Times ou Arial	Times ou Arial	Times ou Arial	Times ou Arial	
Número de Palavras – Título	120	90	95	85	70	60	120							
Número de Palavras – Cabeçalho	40	40	40	40	40	40	40							
Tamanho da Fonte / Título	16/14	16/14	16/14	16/14	16/14	16/14	16/14							
Tamanho da Fonte / Espaço Texto	12; espaço duplo	12; espaço duplo	12; espaço duplo	12; espaço duplo	12; espaço duplo	12; espaço duplo	12; espaço duplo							
Tamanho da Fonte / Espaço Resumos, Palavras-chave e Abreviaturas	10; espaço simples	10; espaço simples	10; espaço simples	10; espaço simples	10; espaço simples	10; espaço simples	10; espaço simples							
Número de Palavras – Resumo/Palavras-chave	300/5	300/5	200/5	250/5	-	-	300/5							
Número de Palavras – Texto (com espaço)	5.000	5.500	2.500	1.000	1.000	2.000	2.000							
Número de Figuras	8	3	2	4	-	3	2							
Número de Tabelas/Gráficos	7	4	2	2	-	3	7							
Número de Autores e Coautores	15	10	5	10	3	5	10							
Referências (número, tamanho da fonte e espaçamento)	20 10 (espaço simples)	30 10 (espaço simples)	15 10 (espaço simples)	10 10 (espaço simples)	5 10 (espaço simples)	5 10 (espaço simples)	20 10 (espaço simples)							

Autor correspondente deve ser identificado com um asterisco sobrescrito.

## CHECKLIST

- Por favor, forneça uma carta de apresentação com o envio do seu artigo, especificando o autor correspondente, bem como endereço, número de telefone e e-mail. Não se esqueça de encaminhar juntamente a declaração de conflito de interesses, número/protocolo do Comitê de Ética (se for o caso), se houve auxílio de instituições de fomento, e de que o artigo está sendo submetido apenas à Revista Científica Santa Izabel.
- Envie seu artigo usando nosso site [www.revistacientifica.hospitalsantaizabel.org.br](http://www.revistacientifica.hospitalsantaizabel.org.br) ou pelo e-mail [rchsi@santacasaba.org.br](mailto:rchsi@santacasaba.org.br). Use Word Perfect / Word para Windows, e figuras em JPG (300 dpi).
- Todo o manuscrito (incluindo tabelas e referências) deve ser digitado de acordo com as diretrizes da Revista (Sistema Vancouver), ou seja, as referências devem ser numeradas na ordem em que aparecem no texto, de forma sobrescrita. Ex: “Segundo Santo e colaboradores (2019)<sup>1</sup>; ou..... “nos estudos sobre doenças coronarianas.<sup>1</sup> - as referências devem vir após vírgula, ponto, dois pontos e ponto-e-vírgula; entretanto, quando se tratar da referência explicitada de autor ou estudo, deve vir logo em seguida.
- A ordem de aparição do material em todos os manuscritos deve ser a seguinte: página de título, resumos, texto, agradecimentos, referências, tabelas, legendas de figuras/tabelas/gráficos, figuras/tabelas/gráficos.
- O título do manuscrito não deve possuir mais do que três linhas impressas, autores com titulação e afiliação completas, nome e endereço completo para o qual as solicitações de correspondência e reimpressão devem ser enviadas, e notas de rodapé indicando as fontes de apoio financeiro e as mudanças de endereço.
- Agradecimentos a pessoas que ajudaram os autores devem ser incluídos na página anterior às referências.
- As citações de referência devem seguir o formato estabelecido pelo "Estilo de Citação de Vancouver".
- Se você citar um trabalho próprio ainda não publicado (ou seja, um artigo "in press") no manuscrito que está enviando, você deve anexar um arquivo do artigo "in press".
- Se você citar um trabalho da internet, deverá seguir as exigências do Estilo Vancouver. Informar dia de acesso.
- Se você citar dados não publicados que não é seu, deverá fornecer uma carta de permissão ao autor dessa publicação.
- Por favor, forneça figuras de alta qualidade (mínimo de 300 dpi: JPG ou TIF). As figuras devem vir em um arquivo separado.
- Fornecer legenda de figuras/tabelas/gráficos para cada um deles.
- Se o estudo receber um apoio, o nome dos patrocinadores deve ser incluído no texto, depois das afiliações do autor.